



HAL
open science

XEN® Gel Stent for management of chronic open angle glaucoma: A review of the literature

Juliette Buffault, Christophe Baudouin, Antoine Labbé

► **To cite this version:**

Juliette Buffault, Christophe Baudouin, Antoine Labbé. XEN® Gel Stent for management of chronic open angle glaucoma: A review of the literature. *Journal Français d'Ophtalmologie*, 2019, 42 (2), pp.e37-e46. 10.1016/j.jfo.2018.12.002 . hal-02305931

HAL Id: hal-02305931

<https://hal.sorbonne-universite.fr/hal-02305931v1>

Submitted on 4 Oct 2019

HAL is a multi-disciplinary open access archive for the deposit and dissemination of scientific research documents, whether they are published or not. The documents may come from teaching and research institutions in France or abroad, or from public or private research centers.

L'archive ouverte pluridisciplinaire **HAL**, est destinée au dépôt et à la diffusion de documents scientifiques de niveau recherche, publiés ou non, émanant des établissements d'enseignement et de recherche français ou étrangers, des laboratoires publics ou privés.

XEN® Gel Stent for management of chronic open angle glaucoma: A review of the literature.

Juliette Buffault¹, Christophe Baudouin¹⁻³, Antoine Labbé^{1-3*}.

1- Service d'Ophtalmologie, Centre Hospitalier National d'Ophtalmologie des Quinze-Vingts,
28 rue de Charenton, 75012 Paris.

2- Service d'Ophtalmologie, Hôpital Ambroise Paré, AP-HP, 9 avenue Charles De Gaulle,
92100 Boulogne Billancourt. Université de Versailles Saint-Quentin-en-Yvelines.

3- INSERM, U968, 75012 Paris; Université UPMC Paris VI, UMR S 968, Institut de la
Vision, Paris 75012; CNRS, UMR 7210, 75012 Paris.

*Corresponding author: Prof. Antoine Labbé, Centre Hospitalier National d'Ophtalmologie
des Quinze-Vingts - Service 3 ; 28, rue de Charenton, 75012 Paris

Tel: 01 40 02 13 04

Fax: 01 40 02 13 99

Email: dr.antoinelabbe@gmail.com

Running head : XEN® Gel Stent for management of chronic open angle glaucoma

Keywords: Glaucoma; Chronic Open-Angle Glaucoma; MIGS; Minimally Invasive Glaucoma Surgery; Xen; Gel Stent; Glaucoma Surgery; Combined Surgery; Solo procedure; Filtering Bleb; subconjunctival drainage; intraocular pressure.

Abstract :

Purpose: The purpose of this study was to analyze the change in intraocular pressure (IOP) and glaucoma medications using the XEN® Gel Stent as a solo procedure or in association with phacoemulsification in patients with chronic open angle glaucoma (OAG).

Methods: We included cohort studies with at least one year of follow-up in patients with primary open angle glaucoma (POAG), pseudo-exfoliative glaucoma (PXG) or pigmentary glaucoma (PG) who received a XEN® gel stent. The main outcome measure was IOP reduction at 12 months follow-up. Secondary outcomes were the decrease in glaucoma medications 12 months after surgery, frequency and type of postoperative interventions and complication rate.

Results: A total of 8 case series published between 2016 and 2018 were included; six were prospective studies, and two were retrospective. There was no randomized controlled trial. The data concerned a total of 958 eyes of 777 patients. The various studies showed a mean IOP at 12 months between 13 and 16 mmHg, which represented an IOP reduction between 25 and 56% (mean: 42%). This decrease was associated with a reduction in glaucoma medications in all studies. The decrease in IOP was significantly greater in XEN® implantation as a stand-alone procedure (44%) than in combined surgery (32%) ($p < 0.05$). Transient hypotony (< 1 month) (3%), choroidal detachment or choroidal folds (1.5%), hyphema (1.9%), bleb leak (1.1%) and shallow anterior chamber (1.1%) were the most frequent complications. As for severe complications, four cases of malignant glaucoma (0.4%) and one case of retinal detachment have been reported. In the follow-up period, needling has been required in 32% of cases, and a total of 55 eyes (5.7%) required repeat filtering surgery or cyclodestructive procedure.

Conclusion: XEN® Gel Stent appears effective for reducing IOP and the number of medications in OAG patients within 1 year postoperatively with an acceptable safety profile. However, vigilant postoperative follow-up and frequent postoperative maneuvers are required.

Introduction

Glaucoma is a blinding optic neuropathy affecting nearly 60 million people world-wide. Among all forms of glaucoma, primary open angle glaucoma (POAG) is the most frequent etiology [1]. The therapeutic arsenal for POAG includes pressure-lowering medications, laser treatments and surgery. In France, the most commonly performed glaucoma surgeries are trabeculectomy [2] and non-penetrating deep sclerectomy (NPDS) [3]. These are both filtering surgeries whose basic premise is to lower intraocular pressure (IOP) by creating a pathway for release of aqueous humor from the anterior chamber (AC) of the eye into a subconjunctival space: the filtration bleb (FB). These filtering surgeries are effective but are accompanied by a non-negligible rate of complications such as postoperative hypotony, essentially for trabeculectomy, aqueous leak from the bleb, or even cataract [4–6]. Problems with conjunctival-Tenons scarring involve 25 to 30 % of surgical patients [7] and are responsible for the majority of surgical failures. Finally, an infection of the filtering bleb, or “blebitis,” may occur, with a risk of endophthalmitis with a very unfavorable, but fortunately rare, prognosis. The cumulative incidence of endophthalmitis secondary to blebitis after trabeculectomy with mitomycin C (MMC) is between 0.4% (36-month follow-up) and 1.1% (5-year follow-up) [6–8].

Consequently, new techniques for decreasing the IOP have been developed so as to limit the intra- and post-operative complications of filtering surgery; these are known as MIGS (minimally invasive glaucoma surgeries). The exact characteristics qualifying a surgical technique as a MIGS have not achieved consensus. We may nonetheless consider MIGS as a surgical procedure designed to decrease IOP by increasing the outflow of aqueous less traumatically than classical filtering surgery, allowing for rapid recovery with a good safety profile [9]. Most often, these techniques are performed *ab interno*, not requiring a conjunctival opening, and are associated with cataract surgery [10]. XEN® is one of these new treatment options.

This technique consists of the *ab interno* implantation through the AC of a 6 mm long collagen tube with a 45 µm lumen, known as XEN®, placing the AC in communication with the subconjunctival space (figures 1 and 2) [11–12]. This surgery may be performed alone or at the same time as cataract surgery [13]. This new technique should avoid complications related to conjunctival dissection, as well as being more rapid [14]. Placement of a XEN® gel stent is currently indicated stand-alone surgery or in combination with cataract surgery for progressive mild to moderate open angle glaucoma uncontrolled on topical medications, with or without

cataract. [13]. The XEN® received the CE mark in December 2015 and FDA approval in November 2016, and since then, several studies have been published.

The purpose of this literature review was to evaluate, through the publications on the subject, the safety and efficacy of this new technique. The data analyzed were the percentage IOP lowering at 1 year postoperatively, the decrease in number of glaucoma medications, the frequency of postoperative maneuvers, and the frequency and type of complications.

Patients and methods

In April 2018, we performed a PubMed search, using the terms (glaucoma AND XEN®) OR (glaucoma AND micro-stent) OR (glaucoma AND gel implant) OR (MIGS AND XEN®). The references in the articles retrieved from this bibliographic search were also studied. We thus included in this literature review all the prospective and retrospective cohort studies which studied the effect of placement of a XEN® gel stent, whether combined or not with cataract surgery, on IOP in patients with primary or secondary open angle glaucoma. The case reports and cohort studies which did not report IOP, the number of medications used, the frequency of maneuvers or postoperative complications were not included.

Among the 86 articles identified on PubMed, we eliminated 75 in the screening step, either because they presented the stent with no patient follow-up (n=37) or because they studied a different procedure (n=17); 18 articles were case reports, and three were reviews of the literature. Three articles were eliminated during the step of reading the complete text, since they did not include our outcomes measures (figure 3: flow chart).

Results

After screening and analysis of eligibility, eight articles published between 2016 and 2018 were retained, six regarding prospective studies [11–13,15–17] and two regarding retrospective studies [14,18]. There were no randomized controlled trials. The characteristics and populations of the various studies are summarized in table 1.

The analyzed data involved 958 eyes of 777 patients. Two articles presented results for patients who underwent XEN® placement as a stand-alone procedure [14,16], and two articles presented only patients who underwent combined surgery [12,13]. The other four articles presented both stand-alone XEN® patients and patients with combined procedures [11,15,17,18]. Four studies presented eyes naïve to any filtering surgery [13–15,17]. Finally, one article addressed patients with refractory glaucoma [16]. The outcomes measures were

variable depending on the study, but all reported preoperative and 12-month postoperative IOP, the number of glaucoma medications, postoperative maneuvers and complications encountered.

Surgical technique

Since the surgical technique is standardized, implantation varied very little from one study to the other. The procedure was performed under local anesthesia (topical, intracameral, sub-Tenons or peribulbar). After subconjunctival injection of 0.1 ml mitomycin C (MMC) diluted to 0.1 mg/ml (or 0.2 mg/ml in the study by Schlenker *et al.* [14]) in the superotemporal quadrant, a 1.8-2.2 mm inferotemporal corneal incision was made. A miotic was injected, then the AC filled with viscoelastic. The preloaded 27 gauge injector was inserted through the incision, then directed to the opposite side of the AC, penetrating the iridocorneal angle, passing through the sclera and arriving in the subconjunctival space approximately 3 mm posterior to the limbus. The XEN® stent was then injected, at which time the injector was retracted. The ideal position of the stent must be 3 mm of length subconjunctival, 2 mm in the sclera, and 1 mm in the AC. The viscoelastic was then removed and the corneal incisions hydrated. At the conclusion of the procedure, 0.1 ml cefuroxime was injected into the anterior chamber. The surgical technique differed slightly in the study by Grover *et al.* [16]: a superonasal conjunctival dissection was performed, and MMC 0.2 mg/ml was applied with a sponge for 2 minutes. After XEN® implantation, the conjunctiva was sutured with Vicryl or Nylon [16].

When patients underwent concomitant cataract surgery, the implantation of the stent was performed after placement of the posterior chamber intraocular lens (PCIOL) and injection of the miotic.

Postoperative treatment included at least a steroid drop and antibiotic drop instilled for at least two weeks, and all glaucoma medications were discontinued on the day of surgery. The duration of postoperative topical steroid varied between the studies from 4 weeks [19], 5 weeks [12], 6 weeks [14,18] to 8 weeks [13–15]; in the studies by Grover *et al.* and Widder *et al.* [11], the duration of postoperative medications was not specified.

In all the analyses except one, reintroduction of glaucoma medications or performance of needling was left to the discretion of the surgeon. In the study by Widder *et al.* [11], a revision of the filtering bleb with conjunctival dissection at the limbus was performed each time the IOP exceeded the postoperative target pressure.

The duration of follow-up ranged from 12 to 30 months postoperatively; the 12-month evaluation was common among all the studies. The number of patients evaluated on this date is reported in table 1.

Effect on IOP and number of medications

The various studies found a mean 12-month IOP between 13 and 16 mmHg. This represented an IOP reduction of 25 to 56 % depending on the study. This decrease was accompanied by a decrease in the number of glaucoma medications in all the studies. The change in IOP and number of medications in the various studies are presented in table 2 (table 2 and figure 4). By using a weighted average of the IOP's in the various studies, the IOP reduction was 42% at 1 year (going from 25 mmHg preoperatively to 14 mmHg at 12 months) with a mean decrease in medications from 2.7 to 0.3 medications at 12 months (figure 5). The analysis by stand-alone vs. combined procedure was able to be performed on 674 eye for the stand-alone and 268 eyes for the combined. The study by Galal did not specify different results for stand-alone and combined; the 13 eyes from this study (10 combined and 3 stand-alone) were not included in the analysis. The IOP lowering was 44% for the stand-alone procedures, with means of 26.3 mmHg preoperatively and 14.4 mmHg at 12 months postoperatively. For the combined Xen and Phaco/PCIOL surgeries, the percent IOP lowering was 32%, with 22.6 mmHg preoperatively vs. 14.6 mmHg at one year. The difference in lowering between these two techniques is significant ($p < 0.05$). We unfortunately do not have sufficient data to compare the decrease in medications between the stand-alone and combined procedures.

Galal *et al.* [16] carried out an interventional prospective study on 13 eyes with primary open angle glaucoma (POAG), among which three were pseudophakic and 10 underwent combined surgery with stent placement along with phacoemulsification. They reported an IOP decrease of 25%, from 16 ± 4 mmHg preoperatively to 12 ± 3 mmHg at 12 months ($p = 0.01$). The mean number of glaucoma medications also decreased from 1.9 ± 1 prior to implantation to 0.3 ± 0.49 ($p = 0.003$) at 1 year.

The study by Grover *et al.* [16] presented follow-up of 65 eyes of 65 patients with refractory glaucoma having already undergone at least one filtering surgery or cyclodestructive procedure prior to placement of the XEN®. The mean preoperative IOP was 25.1 ± 3.7 mmHg with 3.5 ± 1 glaucoma medications. At 12 months, the mean IOP was 15.9 ± 5.2 mmHg with 1.7 ± 1.5 medications, for an IOP lowering of 9.1 mmHg (35.6%) (95% CI: -10.7 ; -7.5).

Perez-Terregrosa *et al.* [13] reported follow-up for 30 eyes of POAG patients undergoing combined phacoemulsification and stent implantation. They observed an IOP decrease of 29.34% at one year, from 21.2 ± 3.4 mmHg preoperatively to 15.03 ± 2.47 mmHg at 12 months. The preoperative number of glaucoma medications was 3.07 ± 0.69 , and it decreased to 0.17 ± 0.65 ($p < 0.001$) at 12 months.

The study by Schlenker *et al.* [14] was an international multicenter retrospective study comparing the safety and efficacy of XEN® implantation compared to trabeculectomy in patients with open angle glaucoma. The median preoperative IOP of 185 eyes undergoing stent implantation was 24 mmHg (interquartile interval (IQI): 19-30 mmHg) and 13.0 mmHg (IQI 11-16 mmHg) at 12 months, for a mean pressure lowering of 46%. Medication use decreased from 3.0 (IQI 3.0-4.0) to 0.0 (IQI 0.0-1.0) at the last examination. The results were no different for the 169 eyes undergoing classic trabeculectomy; the median IOP decreased from 24 mmHg (IQI 19-32 mmHg) with 3.0 (IQI 3.0-4.0) medications to 13 mmHg (IQI 10.0-16.0 mmHg) with 0.0 (IQI 0.0-0.0) medications at 12 months.

Widder *et al.* [11] described their cohort of 233 patients undergoing XEN® implantation, 49 of which were combined with cataract surgery. The mean preoperative IOP was 24.3 ± 6.6 mmHg and decreased to 13.5 ± 3.3 mmHg at 12 months ($p < 0.001$), representing a mean IOP lowering of 44%. Glaucoma medications decreased significantly from 2.6 ± 1.1 to 0.2 ± 0.7 postoperatively ($p < 0.001$).

De Gregorio *et al.* [12] performed a non-randomized prospective clinical study in 41 eyes of 33 patients with primary or secondary open angle glaucoma who underwent combined cataract surgery and stent placement. They reported an IOP reduction from 22.5 ± 3.7 mmHg preoperatively to 13.1 ± 2.4 mmHg at 12 months ($p < 0.01$), which represented a mean IOP reduction of 41.82%, with a reduction in the number of medications from 2.6 ± 0.9 to 0.4 ± 0.8 at 1 year ($p < 0.05$).

The study by Mansouri *et al.* [19] was a prospective study of 149 eyes undergoing combined XEN® + phaco surgery in 2/3 of cases and stent implantation alone in the others. The mean IOP before the operation was 20 ± 7.1 vs. 13.9 ± 4.3 at one year postoperatively ($p < 0.01$), for a mean IOP reduction of 31%. The number of glaucoma medications decreased from 1.9 ± 1.3 to 0.5 ± 0.8 at one year ($p < 0.001$).

Hengerer *et al.* [18] presented a retrospective study of 242 eyes of 146 consecutive patients who underwent XEN® implantation alone or in combined procedures between March 2014 and June 2015. During this period, the IOP decreased by 54.1%, going from 31.9 ± 9.1 mmHg preoperatively to 14.24 ± 4.0 mmHg ($p < 0.001$). The number of glaucoma medications decreased from 3.13 ± 1.0 to 0.3 ± 0.7 ($p < 0.01$).

Postoperative maneuvers

Table 3 summarizes the frequency and type of postoperative interventions performed in the various studies presented. Needling was the most frequent maneuver performed, with a rate

of 32% (0-43%). In total, 55 eyes (5.7%) required repeat filtering surgery by trabeculectomy, repeat XEN® implantation, placement of a Baerveldt valve or performance of a cyclodestructive procedure.

Two studies with a small study population reported a low number of postoperative maneuvers. Pérez-Torregrosa *et al.* [13] reported no postoperative maneuvers for their 30 patients, and De Gregorio *et al.* [12] had only one encapsulated bleb requiring needling (out of 41 operated eyes).

The other studies had more consistent needling rates: in increasing order, in the study by Hengerer [18], 67 eyes (28%) underwent needling; in that of Galal *et al.* [15], four eyes (30,7%) required needling, three at 1 month postoperatively and the fourth at 3 months. For Grover *et al.* [16], 21 patients (32.3%) required needling. The team of Widder *et al.* [11] systematically approached all patients whose IOP was uncontrolled without medication by surgically revising the bleb; their surgical revision rate was 34% (80 eyes). The team of Mansouri *et al.* [19] performed needlings in 55 eyes (37%), and there was no association between the needling rate and the type of procedure performed (stand-alone or combined). On the upper end, Schlenker *et al.* [14] reported 79 needlings (43%).

Complications

The complications encountered are listed in table 4. The most frequent were transient hypotony (< 1 month) (3%), the appearance of a choroidal effusion or choroidal folds, all transient (1.5%), hyphema (1.9%), Seidel sign (1.1%) and a flat anterior chamber (1.1%). From the point of view of serious complications, four cases of malignant glaucoma were reported in the study by Schlenker *et al.* [14](0.4%), and one case of retinal detachment (0.1%) in that of Mansouri *et al.* [19]. No endophthalmitis was reported in these studies.

Grover *et al.* [16], whose surgical technique differed, with a conjunctival dissection before injection of the stent, reported 16 cases (24.6%) of transient hypotony < 6 mmHg, six cases (9.2%) of flat anterior chamber, and three cases (4.6%) of minimal hyphema. As a result of the conjunctival dissection for application of MMC, they reported six cases of leak (9%). Four patients (6%) experienced a greater than 2 line decrease in visual acuity (VA) at one year.

Discussion

This article provides an update on the results published in the literature regarding the safety and efficacy of the new XEN® gel stent. The various studies found a mean 12-month IOP between 13 and 16 mmHg. This represented an IOP reduction of 25 to 56% depending

upon the study. This decrease was accompanied by a decrease in the mean number of glaucoma medications in all the studies, ranging from 51 to 100%. The one-year IOP lowering was statistically greater in the stand-alone procedures compared to the combined (44% vs. 32% $p < 0.05$); this difference was noted in two of the three studies which compared the two techniques. For Mansouri *et al.* [19] 81.0% of the stand-alone procedures and 56.1% of the combined procedures achieved IOP lowering of $\geq 20\%$ at 1 year ($p=0.04$); however, they noted that these differences might be due to the fact that the preoperative IOP was higher in the stand-alone groups. Widder *et al.* [11] emphasized that the success rate was higher in pseudophakes undergoing Xen implantation (73%) than phakic patients (53%) or those undergoing combined procedures (55%). Hengerer *et al.* [18] found no significant difference in IOP lowering at twelve months. The complications encountered were most often mild and transient, with serious complications being rare. One must note, however, the non-negligible needling rate of 32%.

While the lack of randomization may be unfortunate, the study by Schlenker *et al.* [14] was interesting, since it was the only one to compare safety and efficacy of XEN® implantation to trabeculectomy on large study populations with POAG. These authors demonstrated no significant difference in relative failure risk with XEN® implantation compared to classic trabeculectomy. The time necessary to reach a 25% failure rate was similar for the two techniques. It was 11.2 months (95% CI 6.9-16.1 months) for the stent and 10.6 months (95% CI 6.8-16.2 months) for trabeculectomy for a complete success (IOP between 6 and 17 mmHg without medication), and 30.3 months (95% CI 19.0 to ∞ months) and 33.3 months (95% CI 25.7- 46.2 months) respectively for a partial success (IOP between 6 and 17 mmHg with medication). There was a higher rate of complications in the trabeculectomy group (16%) compared to the XEN® group (9.7%). The transient complications largely represented leaks or dehiscences which were avoided by not opening the conjunctiva on placement of a stent. However, one must note the larger recourse to needlings after a stent (43% vs. 30.8%) compared to trabeculectomy.

If one compares the complications of XEN® to trabeculectomy in the literature, the multicentric studies by Kirwan *et al.* [6] of 428 eyes and the TVT study [5] of 117 eyes confirmed a lower needling rate with trabeculectomy of 17% and 14% on average, over 2 and 1 years of follow-up respectively. Due to the lack of conjunctival dissection and iridectomy, the rates of bleb leak (1.1% vs. 14% and 12% for trabeculectomy) and hyphema (1.9% vs. 6% and 8% for trabeculectomy) appear, however, lower with the stent. With regard to the complications of

hypotony, the rates of choroidal effusion and higher after trabeculectomy (5% and 10%) than what was found in our review of the literature for the stent (1.5%). This might suggest that the management of aqueous flow in the early postoperative period within the filtering bleb is more predictable with this calibrated tube. Regarding efficacy of trabeculectomy on IOP, Kirwan *et al.* [6] found a IOP decrease of 46% at 2 years, and the TVT study [5] 48 % at one year, with a decrease in number of medications from 2.5 to 0.11 (96%) and from 3.2 to 0.9 (72%), respectively. It thus appears that the efficacy of the XEN® stent is comparable to that of trabeculectomy, with fewer complications, but at the price of needling. Nonetheless, this is a comparison of published studies and not a randomized comparative study between the two techniques.

Non-penetrating deep sclerectomy (NPDS) was developed to minimize the complications of trabeculectomy. Cillino *et al.* [20] compared trabeculectomy and NPDS, finding a one-year IOP decrease of 51% for trabeculectomy and 42.5% for NPDS. These results were not significantly different. However, the rates of hypotony (38.1% vs. 0%) and flat anterior chamber (33.3% vs. 5.2%) were significantly less in the NPDS group. Lachkar *et al.* [21] reported the results of this technique in 258 eyes with a follow-up of 6 years. They found a more modest 30% IOP lowering at one year, with 47.3% goniotomy in the first 12 months and 7% needling. Postoperative complications were flat AC (0.8%), hyphema (0.8%), occurrence of cataract (2%), and dellen effect (0.4%). The safety and efficacy profiles of XEN® appear to approach those of NPDS.

Lavia *et al.* [22] performed a review of the literature and meta-analysis of recently developed minimally invasive techniques in glaucoma surgery. They found a good safety profile for MIGS, with the main complication being IOP spikes. The percentage of IOP lowering at one year varied from 16 to 44% for Trabectome® (NeoMedix™, Tustin, CA, USA), 8 to 46% for iStent® (Glaukos®, Laguna Hills, CA, USA), and 14.8 to 28.6% for Hydrus™ (Ivantis Inc., Irvine, CA, USA). With regard to the XEN® stent, only the article by Pérez-Torregrosa *et al.* [13], which appeared in 2016, was included in the study. De Gregorio *et al.* published a brief review in 2018 on the role of XEN® in the management of refractory glaucoma [23]; they included two studies by Sheybani *et al.* which presented results with larger diameters (XEN® 140 µm and XEN® 63 µm), which we chose not to include. The larger diameter XEN® stents led to more anterior chamber flattening, requiring refilling with viscoelastic in the postoperative period (5.4 to 9%). The more recent studies by Widder, Mansouri et Hengerer [11,18,19] were not included in their study. The conclusion of this review was that XEN® represented an

effective means to control IOP and that its safety profile allowed it to be advocated in early, moderate, advanced or refractory stages of glaucoma.

Whether XEN® belongs in the MIGS category is debatable. Certainly, it fits the criteria of an *ab interno* approach without a conjunctival incision. However, the safety profile is closer to that of filtering bleb surgeries, with risks of needling, leak, tube extrusion and even major hypotony. The subconjunctival pathway used by XEN®, which changes the natural physiology of filtration also appears more effective [9]. Its place in the surgical arsenal for treatment of glaucoma thus remains to be determined, somewhere between MIGS using the trabecular outflow and trabeculectomy.

One of the limitations of our review is the heterogeneity of the patients and procedures. Actually, two studies reported the results of XEN® alone, two reported only XEN® combined with cataract surgery, and two studies included both techniques. In addition, certain studies took into account all types of open angle glaucoma, while some were limited to POAG. The article by Grover *et al.* [16] must be considered separately, since the patients included had refractory glaucoma and had already undergone at least one filtering surgery or cyclodestructive procedure. We nonetheless decided to include it in our review, since it is a situation that is often encountered in real-life clinical practice. The XEN® stent, since it appears to have a favorable safety profile, might be suggested before considering higher risk surgeries such as Ahmed or Baerveldt valves. In this article, 76.3% of eyes obtained a greater than 20% IOP reduction at 12 months compared to preoperative values, with the same number of fewer medications. Finally, the limiting factor of this review is the follow-up duration. Due to its recent market approval, we have no long-term efficacy data for the XEN® stent. Cases of conjunctival erosion have been reported, and this type of complication might increase along with follow-up time. Also, what is the long-term effect of subconjunctival MMC injection? Gedde *et al.* [24] showed the tube exposure was the greatest risk factor for endophthalmitis after a tube. In our review, no cases of endophthalmitis were reported in the various cohorts, but a few cases of infection have been reported in the literature. Karri *et al.* [25] reported a case of endophthalmitis four months after implantation of the stent; they noted that the tube was exposed at its point of exit from the subconjunctival space, favoring infection. Kerr *et al.* [26] reported three cases of blebitis occurring 8, 16 et 24 months after the surgery, of which two developed endophthalmitis. Two of the patients had uveitic glaucoma, and therefore received long-term topical steroids, which may have favored the infection. The three cases were able to be managed without explantation of the stent.

The absence of serious complications in these first studies nonetheless allows us to encourage additional studies on this new surgical technique, in order to better identify selection criteria for patients who would benefit most from XEN®. By comparing the success rates of the sub-groups, Widder *et al.* [11] determined that the implantation of XEN® confers a better prognosis in pseudophakes than in phakic patients or those undergoing combined surgery. However, this result was not found in the study by Schlenker *et al.* [14]. Other randomized controlled prospective clinical trials must be conducted, with the goal of assessing the role of XEN® implantation in the management algorithm for open angle glaucoma.

Conclusion

The XEN® Gel Stent represents a new treatment option in glaucoma surgery. It appears effective in reducing IOP and decreasing the number of glaucoma medications in the year following surgery, while maintaining an acceptable safety profile. Nonetheless, it requires close postoperative follow-up and frequent needlings.

Disclosures

The authors declare that they have no conflict of interest concerning this article.

Tables and figures:

Figure 1: Photos of injection of the XEN®: cylindrical hydrophilic porcine collagen implant designed to create a new channel through the sclera, so that aqueous can flow from the anterior chamber to the subconjunctival space.

Figure 2: photo of the XEN® injector delivering the stent through an *ab interno* approach.

Figure 3: Flow chart

Figure 4. Change in IOP and number of glaucoma medications over 12 months in the various studies. IOP: intraocular pressure; preop: preoperative; W: week; M: month.

Figure 5: Intraocular pressure and mean number of glaucoma medications used preoperatively and at 12 months in the various studies. IOP: intraocular pressure; preop: preoperative; M12: at twelfth month; No: number.

	Type of study	Mean follow-up (months)	Eyes N= 958	Patients N= 777	XEN® stand-alone N=677	Pseudo-phakes N=270	Combined surgery N= 278	POAG	SOAG	Hx of filtering surgery (%)
Galal et al. 2017	Prospective	12	13	10	3	3	10	13	0	0
Grover et al. 2017	Prospective	12	65	65	65	45	0	57	8	55 (84.6%)
Perez et al. 2016	Prospective	12	30	18	0	0	30	30	-	0
Schlenker et al. 2017	Retrospective	12	185	159	185	63	0	106	79	0
Widder et al. 2018	Prospective	8.5	233	233	184	139	49	180	53	17 (7.3%)
De Gregorio et al. 2017	Prospective	12	41	33	0	0	41	35	6	1 (2.4%)
Mansouri et al. 2018	Prospective	12	149	113	40	-	109	80	69	0
Hengerer et al. 2017	Retrospective	14	242	146	200	20	39	117	125	51 (21%)

Table 1: Summary of the various studies. POAG: primary open angle glaucoma; SOAG: secondary open angle glaucoma, Hx: History

	Preop IOP	1 wk IOP	1 month IOP	3 month IOP	6 month IOP	1 year IOP	1 year IOP reduction (%)	Preop number of glaucoma medications	1 year number of glaucoma medications
Galal et al. 2017	16±4	9±5	11±6	12±5	12±4	12±3	25%	1.9±1	0.3±0.49
Grover et al. 2017	25±4	11±4	17±7	17±5	18±7	16±5	36%	3.5±1	1.7±1.5
Perez et al. 2016	21±3	-	13±2	14±2	14±2	14±2	29%	3.07±0.69	0.17±0.65
Schlenker et al. 2017	24	-	-	-	-	13	46%	3 ±1	0±1
Widder et al. 2018	24±7	-	15±7	16±6	15±4	15±5	37%	2.6±1.1	0.2±0.7
De Gregorio et al. 2017	23±3	12±3	15±4	14±3	14±2	13±2	43%	2.6±0.9	0.4±0.8
Mansouri et al. 2018	20±7	-	-	-	-	14±4	31%	1.9±1.3	0.5±0.8
Hengerer et al. 2017	32±9	12.6	15.4	14.6	14.1	14±4	56%	3.13 ±1	0.3±0.7

Table 2. Change in IOP and number of glaucoma medications over 12 months in the various studies. IOP: intraocular pressure; preop: preoperative; W: week; M: month.

No. (%)	Galal <i>et al.</i>	Grover <i>et al.</i>	Perez <i>et al.</i>	Schlen- cker <i>et al.</i>	Widder <i>et al.</i>	De Gregorio <i>et al.</i>	Hengerer <i>et al.</i>	Mansouri <i>et al.</i>	Total
Poor location requiring re- intervention	1 (7.7%)	1 (1.5%)		2 (1.1%)		1 (2.4%)		2 (1.4%)	7 (0.7%)
Reformation of AC		1 (1.5%)		22 (11.9%)	1 (0.4%)		2 (0.8%)		26 (2.7%)
Conjunctival suture				2 (1.1%)				5 (3.4%)	7 (0.7%)
Needling	4(31%)	21 (32%)		79 (43%)	80 (34%)	1 (2.4%)	67 (28%)	55 (37%)	307 (32%)
Failure requiring repeat surgery	2 (15%)	8 (%)		19 (10%)	1 (0.4%)	1 (2.4%)	14 (5.8%)	10 (6.7%)	55 (5.7%)

Table 3: Postoperative re-interventions and maneuvers. AC: anterior chamber.

Complications No. (%)	Galal <i>et al.</i>	Grover <i>et al.</i>	Perez <i>et al.</i>	Schlencker <i>et al.</i>	Widder <i>et al.</i>	De Gregorio <i>et al.</i>	Hengerer <i>et al.</i>	Mansouri <i>et al.</i>	Total
Seidel positive		6(9%)		3(1.6%)				2 (1.4%)	11 (1.1%)
Postoperative hyphema		3 (4.6%)		2 (1.1%)	13 (5.6%)			1 (0.7%)	18 (1.9%)
Implant migration		1 (1.5%)			1 (0.4%)	1(2.4%)			3 (0.3%)
Exposure of implant	1 (7.7%)	1 (1.5%)		1 (0.5%)	2 (0.9%)				5 (0.5%)
Dellen effect		1(1.5%)		2(1.1%)					3 (0.3%)
Obstruction of implant				1 (0.5%)		1(2.4%)		1 (0.7%)	3 (0.3%)
Transient hypotony <6mmHg (< 1 month)	2 (15.3%)	16 (24.6%)		3 (1.6%)		1 (2.4%)	9 (3.7%)	1 (0.7%)	32(3.3%)
Choroidal effusion or folds	2 (15%)			1 (0.5%)	8 (3.4%)	1 (2.4%)		2 (1.4%)	14 (1.5%)
Hypotony maculopathy				2 (1.1%)				1 (0.7%)	3 (0.3%)
Macular edema		1 (1.5%)			4 (1.7%)			2 (1.4%)	7 (0.7%)
AC inflammation		2 (3%)		2 (1.1%)	2 (0.9%)				6 (0.6%)
Flat AC		6 (9.2%)		0	3 (1.3%)		2 (0.8%)		11 (1.1%)
Corneal edema > 1 month		1 (1.5%)							1 (0.1%)
Vitreous hemorrhage		2 (3%)		2 (1.1%)					4 (0.4%)
Malignant glaucoma				4 (2.1%)					4 (0.4%)
Retinal detachment								1 (0.7%)	1 (0.1%)
VA loss ≥ 2 lines at 1 year		4 (6%)						3 (2%)	

Table 4: Postoperative complications encountered.

Bibliography:

- [1] Tham Y-C, Li X, Wong TY, Quigley HA, Aung T, Cheng C-Y. Global prevalence of glaucoma and projections of glaucoma burden through 2040: a systematic review and meta-analysis. *Ophthalmology* 2014;121:2081–90.
- [2] Landers J, Martin K, Sarkies N, Bourne R, Watson P. A twenty-year follow-up study of trabeculectomy: risk factors and outcomes. *Ophthalmology* 2012;119:694–702.
- [3] Hamard P, Lachkar Y. [Non penetrating filtering surgery, evolution and results]. *J Fr Ophtalmol* 2002;25:527–36.
- [4] Hamard P. Open-angle glaucoma and surgical treatment. EMC 2016;Volume 13.
- [5] Gedde SJ, Feuer WJ, Shi W, Lim KS, Barton K, Goyal S, et al. Treatment Outcomes in the Primary Tube Versus Trabeculectomy Study after 1 Year of Follow-up. *Ophthalmology* 2018;125:650–63.
- [6] Kirwan JF, Lockwood AJ, Shah P, Macleod A, Broadway DC, King AJ, et al. Trabeculectomy in the 21st Century: A Multicenter Analysis. *Ophthalmology* 2013;120:2532–9.
- [7] King AJ, Rotchford AP, Alwitry A, Moodie J. Frequency of bleb manipulations after trabeculectomy surgery. *Br J Ophthalmol* 2007;91:873–7.
- [8] Zahid S, Musch DC, Niziol LM, Lichter PR, Collaborative Initial Glaucoma Treatment Study Group. Risk of endophthalmitis and other long-term complications of trabeculectomy in the Collaborative Initial Glaucoma Treatment Study (CIGTS). *Am J Ophthalmol* 2013;155:674–80, 680.
- [9] Richter GM, Coleman AL. Minimally invasive glaucoma surgery: current status and future prospects. *Clin Ophthalmol Auckl NZ* 2016;10:189–206.
- [10] American Glaucoma Society. AGS and FDA MIGS Workshop 2014.
- [11] Widder RA, Dietlein TS, Dinslage S, Kühnrich P, Rennings C, Rössler G. The XEN45 Gel Stent as a minimally invasive procedure in glaucoma surgery: success rates, risk profile, and rates of re-surgery after 261 surgeries. *Graefes Arch Clin Exp Ophthalmol Albrecht Von Graefes Arch Klin Exp Ophthalmol* 2018.
- [12] De Gregorio A, Pedrotti E, Russo L, Morselli S. Minimally invasive combined glaucoma and cataract surgery: clinical results of the smallest ab interno gel stent. *Int Ophthalmol* 2017.
- [13] Pérez-Torregrosa VT, Olate-Pérez Á, Cerdà-Ibáñez M, Gargallo-Benedicto A, Osorio-Alayo V, Barreiro-Rego A, et al. Combined phacoemulsification and XEN45 surgery from a temporal approach and 2 incisions. *Arch Soc Espanola Oftalmol* 2016;91:415–21.

- [14] Schlenker MB, Gulamhusein H, Conrad-Hengerer I, Somers A, Lenzhofer M, Stalmans I, et al. Efficacy, Safety, and Risk Factors for Failure of Standalone Ab Interno Gelatin Microstent Implantation versus Standalone Trabeculectomy. *Ophthalmology* 2017;124:1579–88.
- [15] Galal A, Bilgic A, Eltanamly R, Osman A. XEN Glaucoma Implant with Mitomycin C 1-Year Follow-Up: Result and Complications. *J Ophthalmol* 2017;2017:5457246.
- [16] Grover DS, Flynn WJ, Bashford KP, Lewis RA, Duh Y-J, Nangia RS, et al. Performance and Safety of a New Ab Interno Gelatin Stent in Refractory Glaucoma at 12 Months. *Am J Ophthalmol* 2017;183:25–36.
- [17] Mansouri K, Burgener ND, Bagnoud M, Shaarawy T. A prospective ultrasound biomicroscopy evaluation of changes in anterior segment morphology following laser iridotomy in European eyes. *Eye Lond Engl* 2009;23:2046–51.
- [18] Hengerer FH, Kohnen T, Mueller M, Conrad-Hengerer I. Ab Interno Gel Implant for the Treatment of Glaucoma Patients With or Without Prior Glaucoma Surgery: 1-Year Results. *J Glaucoma* 2017;26:1130–6.
- [19] Mansouri K, Guidotti J, Rao HL, Ouabas A, D'Alessandro E, Roy S, et al. Prospective Evaluation of Standalone XEN Gel Implant and Combined Phacoemulsification-XEN Gel Implant Surgery: 1-Year Results. *J Glaucoma* 2018;27:140–7.
- [20] Cillino S, Di Pace F, Casuccio A, Cillino G, Lodato G. Deep sclerectomy versus trabeculectomy with low-dosage mitomycin C: four-year follow-up. *Ophthalmol J Int Ophthalmol Int J Ophthalmol Z Augenheilkd* 2008;222:81–7.
- [21] Lachkar Y, Neverauskiene J, Jeanteur-Lunel MN, Gracies H, Berkani M, Ecoffet M, et al. Nonpenetrating deep sclerectomy: a 6-year retrospective study. *Eur J Ophthalmol* 2004;14:26–36.
- [22] Lavia C, Dallorto L, Maule M, Ceccarelli M, Fea AM. Minimally-invasive glaucoma surgeries (MIGS) for open angle glaucoma: A systematic review and meta-analysis. *PloS One* 2017;12:e0183142.
- [23] De Gregorio A, Pedrotti E, Stevan G, Bertoncetto A, Morselli S. XEN glaucoma treatment system in the management of refractory glaucomas: a short review on trial data and potential role in clinical practice. *Clin Ophthalmol Auckl NZ* 2018;12:773–82.
- [24] Gedde SJ, Scott IU, Tabandeh H, Luu KK., Budenz DL, Greenfield DS, et al. Late endophthalmitis associated with glaucoma drainage implants. *Ophthalmology* 2001;108:1323–7.
- [25] Karri B, Gupta C, Mathews D. Endophthalmitis Following XEN Stent Exposure. *J Glaucoma* 2018.
- [26] Kerr NM, Wang J, Sandhu A, Harasymowycz PJ, Barton K. Ab Interno Gel Implant-associated Bleb-related Infection. *Am J Ophthalmol* 2018;189:96–101.

L'implant XEN® pour la prise en charge du glaucome chronique à angle ouvert : Une revue de la littérature.

Juliette Buffault¹, Christophe Baudouin¹⁻³, Antoine Labbé¹⁻³.

1- Service d'Ophtalmologie, Centre Hospitalier National d'Ophtalmologie des Quinze-Vingts, 28 rue de Charenton, 75012 Paris.

2- Service d'Ophtalmologie, Hôpital Ambroise Paré, AP-HP, 9 avenue Charles De Gaulle, 92100 Boulogne Billancourt. Université de Versailles Saint-Quentin-en-Yvelines.

3- INSERM, U968, 75012 Paris; Université UPMC Paris VI, UMR S 968, Institut de la Vision, Paris 75012; CNRS, UMR 7210, 75012 Paris.

Auteur correspondant : Pr Antoine Labbé, Centre Hospitalier National d'Ophtalmologie des Quinze-Vingts - Service 3 ; 28, rue de Charenton, 75012 Paris

Tel: 01 40 02 13 04

Fax: 01 40 02 13 99

Email: dr.antoinelabbe@gmail.com

Résumé :

Objectif: L'objectif de cette revue de la littérature était d'analyser l'effet de l'implant XEN® en procédure simple ou combinée à la phacoémulsification, sur la pression intraoculaire (PIO) et le nombre de traitements hypotonisants chez des sujets atteints de glaucome chronique à angle ouvert.

Méthode : Nous avons inclus les études de cohortes interventionnelles présentant au minimum un an de suivi postopératoire chez des patients atteints de glaucome primitif à angle ouvert (GPAO) ou secondaire à une pseudo-exfoliation capsulaire (GPEX) ou à une dispersion pigmentaire (GPIG) qui ont bénéficié de la pose d'un implant XEN®. Le critère de jugement principal était la réduction de la PIO à 12 mois postopératoires. Les critères de jugements secondaires étaient la baisse du nombre de traitements hypotonisants à 12 mois, la fréquence et le type de manœuvres postopératoires nécessaires, et le taux de complications.

Résultats : Huit articles publiés entre 2016 et 2018 ont été inclus, six concernaient des études prospectives et deux, des études rétrospectives. Il n'y avait aucun essai contrôlé randomisé. Les données concernaient 958 yeux de 777 patients. Les différentes études retrouvaient une PIO à douze mois comprise entre 13 et 16 mmHg en moyenne avec une réduction de PIO de 25% à 56% (moyenne : 42%). Cette diminution était accompagnée d'une baisse du nombre de traitements hypotonisants dans toutes les études. La baisse de PIO à un an était significativement plus importante en procédure solo (44%) qu'en procédure combinée (32%) ($p < 0,05$). Les complications les plus fréquentes étaient l'hypotonie transitoire (< 1 mois) (3%), l'apparition d'un décollement choroïdien ou de plis choroïdiens transitoires (1,5%), un hyphéma (1,9%), une fuite de la bulle de filtration (1,1%) et une chambre antérieure étroite (1,1%). Concernant les complications graves, quatre cas de glaucome malin (0,4%) et un cas de décollement de rétine (0,1%) ont été rapportés. En postopératoire, un *needling* a dû être réalisé dans 32% des cas. Au total 55 yeux (5,7%) ont nécessité une nouvelle chirurgie filtrante ou la réalisation d'un cyclo-affaiblissement.

Conclusion : L'implant XEN® semble être efficace pour réduire la PIO et diminuer le nombre de traitements hypotonisants dans l'année suivant la chirurgie. Il présentait un profil de sécurité acceptable. Il nécessite cependant un suivi postopératoire rapproché et des manœuvres postopératoires fréquentes.

Abstract :

Purpose: The purpose of this study was to analyze the change in intraocular pressure (IOP) and glaucoma medications using XEN® implant as a solo procedure or in association with phacoemulsification in patients with chronic open angle glaucoma (OAG).

Methods: We included cohort studies with at least one year of follow-up in patients affected by primary open angle glaucoma (POAG), pseudo-exfoliative glaucoma (GPEX) or pigmentary glaucoma (GPIG) who received a XEN® implant. The main outcome was IOP reduction at 12 months follow-up. Secondary outcomes were the use of glaucoma medications 12 months after surgery, postoperative intervention and complications.

Results: A total of 8 case series published between 2016 and 2018 were included, six were prospective studies and two were retrospective. There was no randomized controlled trial. The data concerned a total of 958 eyes of 777 patients. Studies showed a mean IOP at 12 months between 13 and 16 mmHg, which represented an IOP reduction between 25 and 56% (mean: 42%). This decrease was associated with a reduction in glaucoma medications. The drop in IOP was significantly more important in XEN® implantation as a stand-alone procedure (44%) than as combined surgery (32%) ($p < 0,05$). Transient hypotony (< 1 month) (3%), choroidal detachment or choroidal folds (1,5%), bleb leak (1,1%) and shallow anterior chamber (1,1%) were the most frequent complications. Considering severe complications, four cases of malignant glaucoma (0,4%) and one case of retinal detachment have been reported. In the follow-up period, needling has been required in 32% of cases, and a total of 55 eyes (5.7%) required a new glaucoma surgery.

Conclusions: XEN® implant seems effective for reducing IOP and the number of medications in OAG patients after a 1-year postoperatively with an acceptable safety profile. An active postoperative surveillance is however required.

Introduction

Le glaucome est une neuropathie optique cécitante qui touche près de 60 millions de personnes à travers le monde. Parmi tous les types de glaucomes, le glaucome primitif à angle ouvert (GPAO) est l'étiologie la plus fréquente [1]. L'arsenal thérapeutique du GPAO comprend les traitements hypotonisants médicamenteux, les traitements par laser et la chirurgie. En France, les chirurgies du glaucome les plus pratiquées sont la trabéculéctomie [2] et la sclérectomie profonde non perforante (SPNP) [3]. Ce sont deux chirurgies filtrantes dont le principe est d'abaisser la pression intra oculaire (PIO) en créant une voie d'évacuation de l'humeur aqueuse à partir de la chambre antérieure (CA) de l'œil jusqu'à un espace sous-conjonctival : la bulle de filtration (BF). Ces chirurgies filtrantes sont efficaces mais présentent un taux non négligeable de complications comme l'hypotonie postopératoire, essentiellement pour la trabéculéctomie, une fuite d'humeur aqueuse par la bulle de filtration ou encore la cataracte [4–6]. Les problèmes de cicatrisation conjonctivo-ténonienne excessive concernent 25 à 30 % des opérés [7] et sont responsables de la majorité des échecs chirurgicaux. Enfin, une infection de la bulle de filtration ou « *blébite* » peut survenir, avec un risque d'endophtalmie de pronostic très défavorable, mais heureusement rare. L'incidence cumulée d'endophtalmie sur *blébite* après trabéculéctomie avec mitomycine C (MMC) est de 0,4% (suivi de 36 mois) à 1,1% (suivi de 5 ans) [6]8].

Par conséquent, de nouvelles techniques permettant de diminuer la PIO ont été mises au point afin de limiter les complications per- et postopératoires de la chirurgie filtrante, il s'agit des MIGS pour *minimally-invasive glaucoma surgeries*, ou chirurgies mini-invasives du glaucome. Les caractéristiques exactes permettant de qualifier une technique chirurgicale de MIGS n'est pas encore consensuelle. On peut néanmoins considérer qu'il s'agit d'une

chirurgie ayant pour objectif de réduire la PIO en augmentant l'élimination de l'humeur aqueuse, moins traumatique que la chirurgie filtrante classique et permettant une récupération rapide, et avec un bon profil de sécurité [9]. Le plus souvent, ces techniques ont une approche *ab interno* ne nécessitant pas l'ouverture de la conjonctive et sont associées à la chirurgie de la cataracte [10]. Le XEN® fait partie de ces nouvelles options thérapeutiques.

Cette technique consiste en l'implantation *ab interno* par la CA d'un tube de collagène de 6 mm de longueur et 45 µm de lumière appelé XEN®, et reliant la CA à l'espace sous-conjonctival (figure 1-2) [11-12]. Cette chirurgie peut être réalisée seule ou dans le même temps opératoire qu'une chirurgie de la cataracte [13]. Cette nouvelle technique permettrait d'éviter les complications liées à la dissection de la conjonctive, tout en étant plus rapide [14]. La pose d'un implant XEN® est aujourd'hui indiquée en chirurgie simple ou combinée à une chirurgie de cataracte pour les glaucomes à angle ouvert, débutants à modérés, associés ou non à une cataracte, évolutifs et non équilibrés sous traitement hypotonisant local [13]. L'implant XEN® a obtenu le marquage CE en décembre 2015 et l'autorisation de la FDA en novembre 2016 et depuis, plusieurs études ont été publiées.

L'objectif de cette revue de la littérature était donc d'évaluer au travers des publications réalisées sur le sujet, l'efficacité et la sécurité de cette nouvelle technique. Les données analysées étaient le pourcentage de baisse de PIO à un an postopératoire, la diminution du nombre de médicaments antiglaucomateux, la fréquence des manœuvres postopératoires ainsi que la fréquence et la nature des complications.

Patients et méthodes

En avril 2018, nous avons effectué une recherche dans PubMed en utilisant les termes (glaucoma AND XEN®) OR (glaucoma AND micro-stent) OR (glaucoma AND gel implant) OR (MIGS AND XEN®) (Figure 1). Les références des articles retenus lors de cette recherche bibliographique ont aussi été étudiées. Nous avons ainsi inclus dans cette revue de

la littérature toutes les études de cohorte prospectives et rétrospectives qui étudiaient l'effet de la mise en place d'un drain XEN® combiné ou non à une chirurgie de la cataracte sur la PIO chez des patients présentant un glaucome à angle ouvert primitif ou secondaire. Les *case reports* et les études de cohorte qui ne rapportaient pas la PIO, le nombre de médicaments utilisés, la fréquence des manœuvres ou les complications postopératoires n'ont pas été inclus.

Parmi les 86 articles identifiés dans PubMed, nous en avons éliminé 75 à l'étape de *screening*, soit parce qu'ils présentaient l'implant sans suivi de patients (n=37), soit parce qu'ils étudiaient une intervention différente (n=17); 18 articles étaient des *case reports* et trois étaient des revues de la littérature. Trois articles ont été éliminés à l'étape de la lecture du texte complet car ils ne comportaient pas nos critères d'évaluations (Figure 3 : *flow chart*).

Résultats :

Après *screening* et analyse d'éligibilité, huit articles publiés entre 2016 et 2018 ont donc été retenus, six concernaient des études prospectives [11–13,15–17] et deux des études rétrospectives [14,18]. Il n'y avait aucun essai contrôlé randomisé. Les caractéristiques et la population des différentes études sont résumées dans le tableau 1.

Les données analysées concernaient 958 yeux de 777 patients. Deux articles présentaient les résultats de patients opérés de pose de XEN® seul [14,16] et deux articles présentaient des patients opérés de chirurgie combinée uniquement [12,13]. Les quatre autres articles présentaient en même temps des patients opérés de pose de XEN® seul et des patients opérés de chirurgie combinée [11,15,17,18]. Quatre études présentaient des yeux naïfs de toute chirurgie filtrante [13–15,17]. Enfin, un article concernait des patients présentant un glaucome réfractaire [16]. Les critères de jugement principaux étaient variables selon les études, mais tous rapportaient la PIO en préopératoire et 12 mois après la chirurgie, le nombre de médicaments hypotonisants, les manœuvres postopératoires et les complications rencontrées.

La technique chirurgicale :

La technique chirurgicale étant standardisée, l'implantation différait très peu d'une étude à l'autre. Le geste était réalisé sous anesthésie locale (topique, intra-camérulaire, sous-ténonienne ou péribulbaire). Après l'injection de 0,1 ml de mitomycine C (MMC) diluée à 0,1 mg/ml (ou 0,2 mg/ml dans l'étude de Schlenker *et al.* [14]) en sous-conjonctival dans le quadrant conjonctival supéro-temporal, une incision cornéenne de 1,8 à 2,2 mm était réalisée en inféro-temporal. Un myotique était injecté puis la CA était ensuite remplie d'un produit viscoélastique. L'aiguille 27 gauge de l'injecteur préchargé était insérée par l'incision puis dirigée du côté opposé de la CA pour pénétrer dans l'angle iridocornéen, traverser la sclère et s'aboucher dans l'espace sous-conjonctival à 3 mm du limbe environ. L'implant XEN® était alors injecté et dans le même temps l'aiguille de l'injecteur se rétractait. La position idéale de l'implant devait être de 3 mm de long sous la conjonctive, 2 mm dans le passage scléral et 1 mm en CA. Le produit viscoélastique était ensuite retiré et les incisions cornéennes hydro-suturées. En fin d'intervention, 0,1 ml de céfuroxime était injecté en chambre antérieure. La technique chirurgicale différait légèrement dans l'étude de Grover *et al.* [16] : une dissection conjonctivale était réalisée en supéro-nasal et la MMC à 0,2 mg/ml était appliquée pendant 2 minutes à l'éponge. Après l'implantation du XEN®, la conjonctive était suturée au Vicryl ou au Nylon [16].

Lorsque les patients bénéficiaient d'une chirurgie de la cataracte associée, le geste d'implantation était réalisé à la suite de la mise en place de l'implant de chambre postérieure (ICP) et après injection de myotique.

Le traitement postopératoire comportait au minimum un collyre antiinflammatoire stéroïdien et un collyre antibiotique instillé pendant au moins 15 jours et tous les traitements hypotonisants étaient arrêtés le jour de l'opération. La durée de la corticothérapie topique postopératoire variait selon les études entre 4 semaines [19], 5 semaines [12], 6 semaines

[14,18] et 8 semaines [13–15]; dans les études de Grover *et al.* et de Widder *et al.* [11], la durée du traitement postopératoire n'était pas précisée.

Dans toutes les études analysées sauf une, la réintroduction des traitements hypotonisants ou la réalisation d'un needling était laissée à l'appréciation du chirurgien. Dans l'étude de Widder *et al.* [11] une révision de la bulle de filtration avec dissection conjonctivale au limbe était réalisée à chaque fois que la PIO était au-dessus de la cible en post-opératoire.

La durée de suivi s'étendait de 12 à 30 mois après l'intervention, l'évaluation à 12 mois était commune à toutes les études. Le nombre de patients évalués à cette date est répertorié dans le tableau 1.

Effet sur la PIO et le nombre de traitement :

Les différentes études retrouvaient une PIO à 12 mois comprise entre 13 et 16 mmHg en moyenne. Cela représentait une réduction de la PIO de 25% à 56% selon les études. Cette diminution était accompagnée d'une baisse du nombre de traitements hypotonisants dans toutes les études. L'évolution de la PIO et le nombre de traitements dans les différentes études sont présentés dans le tableau 2. En réalisant une moyenne pondérée des PIO des différentes études la réduction de PIO était de 42% à 1 an (passage de 25mmHg en préopératoire à 14mmHg à 12 mois) avec une diminution du nombre de médicaments de 2,7 à 0,3 traitements en moyenne à 12 mois. L'analyse différenciée entre procédure *solo* et combinée a pu être réalisée sur 674 yeux pour les *solo* et 268 yeux pour les combinée. L'étude de Galal ne précisant pas les différents résultats entre *solo* et combinée, les 13 yeux de cette études (10 combinés et 3 *solo*) n'ont pas été inclus dans l'analyse. La baisse de PIO était de 44% pour les procédures *solo* avec 26,3 mmHg en préopératoire et 14,4mmHg en moyenne à 12 mois postopératoires. Pour les chirurgies combinées Xen et PKE-ICP le pourcentage de baisse de la PIO était de 32% avec 22,6 mmHg en préopératoire contre 14,6mmHg à un an. La différence

de baisse entre ces deux techniques est significative ($p < 0,05$). Nous ne disposions malheureusement pas d'assez d'informations pour comparer la baisse du nombre de traitements entre procédure *solo* et combinée.

Galal *et al.* [16] ont mené une étude prospective interventionnelle sur 13 yeux atteints de glaucome primitif à angle ouvert (GPAO) parmi lesquelles trois étaient pseudo-phakes et 10 ont bénéficié d'une chirurgie combinée avec pose de drain associée à la PKE. Ils ont rapporté une diminution de la PIO de 25%, de 16 ± 4 mmHg en préopératoire à 12 ± 3 mmHg à 12 mois ($p = 0,01$). Le nombre moyen de traitements hypotonisants a également diminué de $1,9 \pm 1$ avant l'implantation à $0,3 \pm 0,49$ ($p = 0,003$) à 1 an.

L'étude de Grover *et al.* [16] présentait le suivi de 65 yeux de 65 patients atteints de glaucome réfractaire ayant déjà subi au moins une chirurgie filtrante ou un cyclo-affaiblissement avant la pose du XEN®. La PIO moyenne préopératoire était de $25,1 \pm 3,7$ mmHg avec $3,5 \pm 1$ traitements antiglaucomateux. A 12 mois, la PIO moyenne était de $15,9 \pm 5,2$ mmHg avec $1,7 \pm 1,5$ traitements, soit une baisse de la PIO de 9,1 mmHg (35,6%) (IC 95% : -10,7 ; -7,5).

Perez-Terregrosa *et al.* [13] rapportaient le suivi de 30 yeux de patients atteints de GPAO opérés d'une chirurgie combinée associant PKE et implantation du stent. Ils ont observé une diminution de la PIO de 29,34% à un an, de $21,2 \pm 3,4$ mmHg en préopératoire à $15,03 \pm 2,47$ mmHg à 12 mois. En préopératoire, le nombre de médicaments hypotonisants était de $3,07 \pm 0,69$, et il était réduit à $0,17 \pm 0,65$ ($p < 0,001$) à 12 mois.

L'étude de Schlenker *et al.* [14] était une étude rétrospective multicentrique et internationale, comparant l'efficacité et la sécurité de l'implantation d'un XEN® par rapport une trabéculéctomie chez des patients présentant un glaucome à angle ouvert. La PIO préopératoire médiane des 185 yeux ayant bénéficié de l'implantation du drain était de 24 mmHg (intervalle interquartile (IIQ) : 19-30 mmHg) et de 13,0 mmHg (IIQ 11-16mmHg) à

12 mois, soit une baisse pressionnelle de 46% en moyenne. L'usage de médicaments diminuait de 3,0 (IIQ 3,0-4,0) à 0,0 (IIQ 0,0 – 1,0) au dernier examen. Les résultats n'étaient pas différents pour les 169 yeux ayant bénéficié d'une trabéculéctomie classique ; la PIO médiane passait de 24 mmHg (IIQ 19-32mmHg) avec 3,0 (IIQ 3,0-4,0) médicaments à 13 mmHg (IIQ, 10,0-16,0 mmHg) avec 0,0 (IIQ, 0,0-0,0) médicaments à 12 mois.

Widder *et al.* [11] décrivaient leur cohorte de 233 patients ayant bénéficié d'une implantation de XEN® dont 49 combinées à une opération de la cataracte. La PIO préopératoire moyenne était de $24,3 \pm 6,6$ mmHg et diminuait à $13,5 \pm 3,3$ mmHg à 12 mois ($p < 0,001$), ce qui représentait une baisse moyenne de la PIO de 44%. Les traitements hypotonisants étaient diminués de façon significative passant de $2,6 \pm 1,1$ à $0,2 \pm 0,7$ en postopératoire ($p < 0,001$).

De Gregorio *et al.* [12] ont réalisé une étude clinique prospective non randomisée, chez 41 yeux de 33 patients présentant un glaucome à angle ouvert primitif ou secondaire qui ont bénéficié d'une chirurgie combinée cataracte et pose de drain. Ils ont rapporté une baisse de la PIO de $22,5 \pm 3,7$ mmHg en préopératoire à $13,1 \pm 2,4$ mmHg à 12 mois ($p < 0,01$) ce qui représentait une réduction moyenne de PIO de 41,82% avec une réduction du nombre de traitement de $2,6 \pm 0,9$ à $0,4 \pm 0,8$ à 1 an ($p < 0,05$).

L'étude de Mansouri *et al.*[19] était une étude prospective de 149 yeux ayant bénéficié d'une chirurgie combinée XEN® + PKE dans 2/3 des cas et de l'implantation de drain seul pour les autres. La PIO moyenne avant l'opération était de $20 \pm 7,1$ contre $13,9 \pm 4,3$ à un an postopératoire ($p < 0,01$), soit une réduction moyenne de PIO de 31%. Le nombre de traitements hypotonisants a baissé de $1,9 \pm 1,3$ à $0,5 \pm 0,8$ à un an ($p < 0,001$).

Hengerer *et al.*[18] présentaient une étude rétrospective sur 242 yeux de 146 patients consécutifs qui ont bénéficié d'une implantation du XEN® en chirurgie seule ou combinée entre mars 2014 et juin 2015. Durant cette période la PIO a diminué de 54,1%, passant de

31,9 ± 9,1 mmHg en préopératoire à 14,24 ± 4,0 mmHg (p<0,001). Le nombre de médicaments antiglaucomateux a diminué d'une moyenne de 3,13 ± 1,0 à 0,3 ± 0,7 (p<0,01).

Manœuvres postopératoires

Le tableau 3 récapitule la fréquence et le type d'interventions postopératoires réalisées dans les différentes études présentées. Le *needling* était la manœuvre la plus fréquemment réalisée avec un taux de 32% (0-43%). Au total, 55 yeux (5,7%) ont nécessité une nouvelle chirurgie filtrante par trabéculéctomie, une nouvelle implantation de XEN®, la mise en place d'une valve de type Baerveldt ou la réalisation d'un cyclo-affaiblissement.

Deux études avec un faible effectif rapportaient un nombre faible de manœuvres postopératoires. Pérez-Torregrosa *et al.* [13] ne rapportaient aucune manœuvre postopératoire pour ses 30 patients et De Gregorio *et al.* [12] ont eu une seule fibrose de la bulle de filtration nécessitant la réalisation d'un *needling* (pour 41 yeux opérés).

Les autres études avaient des taux de *needlings* plus proches : par ordre croissant, dans l'étude d'Hengerer [18], 67 yeux (28%) ont bénéficié d'un *needling* ; dans celle de Galal *et al.* [15], quatre yeux (30,7%) ont requis un *needling*, trois à 1 mois postopératoire et le quatrième à 3 mois. Pour Grover *et al.* [16], 21 patients (32.3%) ont requis un *needling*. L'équipe de Widder *et al.* [11] reprenait systématiquement tous les patients dont la PIO n'était pas contrôlée sans traitement en révisant chirurgicalement la bulle, leur taux de révision chirurgicale était de 34% (80 yeux). L'équipe de Mansouri *et al.* [19] a réalisé des *needling* chez 55 yeux (37%), et il n'y avait pas d'association entre le taux de *needling* et le type d'intervention réalisée (simple ou combinée). Au maximum, Schlenker *et al.* [14] rapportaient 79 *needlings* (43%).

Complications

Les complications rencontrées sont listées dans le tableau 4. Les plus fréquentes étaient l'hypotonie transitoire (< 1 mois) (3%), l'apparition d'un décollement choroïdien ou de plis

choroïdiens, tous transitoires (1,5%), l'hyphéma (1,9%), le signe de Seidel (1,1%) et une chambre antérieure étroite (1,1%). Du point de vue des complications graves, quatre cas de glaucome malin ont été rapportés dans l'étude de Schlenker *et al.* [14](0,4%), et un cas de décollement de rétine (0,1%) dans celle de Mansouri *et al.* [19]. Aucune endophtalmie n'a été rapportée dans ces études.

Grover *et al.* [16], dont la technique chirurgicale différait avec une dissection conjonctivale avant l'injection du drain, ont rapporté 16 cas (24,6%) d'hypotonie transitoire < 6mm Hg, six cas (9,2%) de chambre antérieure étroite, et trois cas (4,6%) d'hyphéma minime. Du fait de la dissection conjonctivale pour l'application de MMC, ils rapportaient six cas de fuite (9%). Quatre patients (6%) ont présenté une baisse d'acuité visuelle (BAV) ≥ 2 lignes à un an.

Discussion

Cet article fait un état des lieux des résultats publiés dans la littérature concernant l'efficacité et la sécurité du nouvel implant XEN®. Les différentes études retrouvaient une PIO à douze mois comprise entre 13 et 16 mmHg en moyenne. Cela représentait une réduction de PIO de 25% à 56% selon les études. Cette diminution était accompagnée d'une baisse du nombre de traitement hypotonisants moyens dans toutes les études allant de 51% à 100%. La diminution de la PIO à un an était statistiquement plus importante dans les procédures *solo* comparées au combinées (44% contre 32% $p < 0,05$), cette différence était retrouvée dans deux des trois études qui comparaient les deux techniques. Chez Mansouri *et al.*[19] 81,0% des procédures solo et 56,1% des procédures combinées avaient atteint une baisse de PIO $\geq 20\%$ à 1 an ($p=0,04$), ils notaient cependant que cette différence pouvait être due au fait que la PIO préopératoire était plus élevée dans le groupes solo. Widder *et al.* [11] soulignaient surtout que le taux de succès était plus important chez les patients pseudo-phakes ayant bénéficié de l'implantation d'un Xen (73%) que les phakes (53%) ou que ceux ayant

bénéficiés de chirurgie combinée (55%). Hengerer *et al.* [18] ne trouvaient pas de différence significative de diminution de la PIO à douze mois. Les complications rencontrées étaient le plus souvent peu sévères et transitoires, les complications graves étaient rares. Il faut néanmoins noter un taux non négligeable de 32% de *needling*.

Même si on peut regretter l'absence de randomisation, l'étude de Schlenker *et al.* [14] était intéressante puisqu'elle était la seule à comparer l'efficacité et la sécurité de l'implantation d'un XEN® par rapport à la trabéculéctomie sur de grands effectifs de patients présentant un GPAO. Ces auteurs concluaient à une absence de différence significative de risque relatif d'échec de l'implantation XEN® par rapport à la trabéculéctomie classique. Le temps nécessaire pour obtenir 25% d'échec était similaire pour les deux techniques. Il était de 11,2 mois (IC 95% 6,9-16,1 mois) pour le stent et de 10,6 mois (IC 95% 6,8-16,2 mois) pour la trabéculéctomie pour un succès complet (PIO comprise entre 6 et 17 mmHg sans traitement), et de 30,3 mois (IC 95%, 19,0 à ∞ mois) et 33,3 mois (IC 95% 25.7- 46.2 mois) respectivement pour un succès partiel (PIO comprise entre 6 et 17 mmHg avec traitement). On retenait un taux plus important de complications dans le groupe trabéculéctomie (16%) par rapport au groupe XEN® (9,7%). Ces complications transitoires étaient très largement représentées par des fuites ou déhiscences qui étaient évitées dès lors que l'on n'ouvrait pas la conjonctive lors de la pose d'un stent. On peut néanmoins noter un plus grand recours aux *needlings* après stent (43% contre 30,8%) par rapport à la trabéculéctomie.

Si l'on compare les complications du XEN® à la trabéculéctomie dans la littérature, les études multicentriques de Kirwan *et al.* [6] sur 428 yeux et la TVT study [5] sur 117 yeux confirmaient un taux de *needling* plus faible avec la trabéculéctomie de 17% et 14% en moyenne sur 2 et 1 ans de suivi, respectivement. En raison de l'absence de dissection de la conjonctive et d'iridectomie, les taux de fuite de la bulle (1,1% contre 14% et 12% pour la trabéculéctomie) et d'hyphéma (1,9% contre 6% et 8% pour la trabéculéctomie) semblent

cependant diminués avec le stent. En ce qui concerne les complications de l'hypotonie, les taux de décollement choroïdien sont plus importants après trabéculéctomie (5% et 10%) que ce que l'on rencontre dans notre revue de la littérature pour le stent (1,5%). Cela pourrait suggérer que la gestion du flux d'HA en postopératoire précoce dans la bulle de filtration est plus prédictible avec ce drain calibré. Concernant l'efficacité de la trabéculéctomie sur la PIO, Kirwan *et al.* [6] retrouvait une diminution de la PIO de 46% à 2 ans et la *TVT study* [5] de 48% à un an avec une baisse du nombre de traitement de 2,5 à 0,11 (96%) et de 3,2 à 0,9 (72%), respectivement. Il semble donc que l'efficacité du XEN® stent soit comparable à celle de la trabéculéctomie avec moins de complications mais au prix de plus de *needling*. Néanmoins, il s'agit là de comparaison d'études publiées et non d'une étude comparative randomisée entre les deux techniques.

La sclérectomie profonde non perforante (SPNP) a été mise au moins pour minimiser les complications de la trabéculéctomie. Cillino *et al.* [20] en comparant la trabéculéctomie et la SPNP, ont retrouvé une diminution de la PIO à un an de 51% pour la trabéculéctomie et de 42,5% pour la SPNP. Ces résultats n'étaient pas significativement différents. Par contre, les taux d'hypotonie (38,1% vs 0%) et de chambre antérieure étroite (33,3% vs 5,2%) étaient significativement moindres dans le groupe SPNP. Lachkar *et al.* [21] ont rapporté les résultats de cette technique sur 258 yeux avec un temps de suivi moyen de 6 ans. Ils retrouvaient une diminution plus modeste de 30% de la PIO à un an avec 47,3% de goniopuncture dans les 12 premiers mois et 7% de *needling*. Les complications postopératoires étaient une CA étroite (0,8%), un hyphéma (0,8%), l'apparition d'une cataracte (2%) et un effet Dellen (0,4%). Les profils d'efficacité et de sécurité du XEN® semblent se rapprocher de ceux de la SPNP.

Lavia *et al.* [22] ont réalisé une revue de la littérature et une méta-analyse des techniques mini-invasives récemment développées dans la chirurgie du glaucome. Ils retenaient un bon profil d'innocuité des MIGS, avec comme principale complication les pics de PIO. Le

pourcentage de baisse de la PIO à un an variait de 16 à 44% pour le Trabectome® (NeoMedix™, Tustin, CA, USA), 8 à 46% pour l'iStent® (Glaukos®, Laguna Hills, CA, USA), 14,8 à 28,6% pour l'Hydrus™ (Ivantis Inc., Irvine, CA, USA). Concernant l'implant XEN®, seul l'article de Pérez-Torregrosa *et al.* [13] paru en 2016 était inclus dans l'étude. De Gregorio *et al.* ont publié une courte revue en 2018 sur le rôle du XEN® dans la prise en charge des glaucomes réfractaires [23], ils avaient inclus deux études de Sheybani *et al.* qui présentaient des résultats avec des drains de plus gros diamètres (XEN® 140 µm et XEN® 63 µm) que nous avons choisies de ne pas inclure. Les XEN® de plus gros diamètres entraînaient plus d'affaissement de chambre antérieure nécessitant un remplissage par viscoélastique en postopératoire (5,4 à 9%). Les études les plus récentes de Widder, Mansouri et Hengerer [11,18,19] n'étaient pas incluses dans leur étude. La conclusion de cette revue était que le XEN® représentait un moyen efficace de contrôler la PIO et que son profil de sécurité permettait de le proposer aussi bien dans les stades précoces, modérés, avancés ou réfractaires de glaucome.

On peut discuter l'appartenance du drain XEN® à la famille des MIGS. En effet, il correspond aux critères d'approche *ab interno*, sans incision conjonctivale. Néanmoins, le profil de sécurité est plus proche de celui des chirurgies filtrantes à bulles avec des risques de *needling*, de fuite, d'extrusion du tube voire d'hypotonie majeure. La voie sous-conjonctivale utilisée par le XEN®, qui modifie la physiologie naturelle de la filtration semble aussi plus efficace [9]. Leur place dans l'arsenal chirurgical du traitement du glaucome reste donc encore à préciser, quelque part entre les MIGS utilisant la voie trabéculaire et la trabéculéctomie.

Une des limites de notre revue est l'hétérogénéité des patients et des procédures. En effet deux études rapportaient les résultats de XEN® seul, deux de combinées XEN® et chirurgie de la cataracte uniquement et deux études incluaient les deux techniques. D'autre part

certaines études prenaient en compte tous les glaucomes à angle ouvert alors que certaines se limitaient au GPAO. L'article de Grover *et al.* [16] doit être considéré à part car les patients inclus souffraient de glaucomes réfractaires ayant déjà subi au moins une chirurgie filtrante ou un cyclo-affaiblissement. Nous avons tout de même décidé de l'inclure dans notre revue puisque c'est une situation que l'on rencontre souvent dans la réalité clinique. L'implant XEN®, puisqu'il semble avoir un profil favorable en termes de sécurité pourrait être proposé dans les glaucomes réfractaires avant d'envisager des chirurgies plus à risque comme une valve d'Ahmed ou de Baerveldt. Dans cet article 76,3% des yeux obtenaient plus de 20% de réduction de PIO à 12 mois par rapport aux valeurs préopératoires avec le même nombre ou moins de médicaments. Enfin, la principale limite de cette revue est le temps de suivi. A cause de la mise sur le marché récente du drain nous n'avons pas de données sur l'efficacité du drain XEN® à long terme. Des cas d'érosion conjonctivale ont été rapportés, et ce type de complications pourrait augmenter avec le temps de suivi. Qu'en est-il aussi de l'effet à long terme de l'injection de MMC en sous-conjonctival ? Gedde *et al.* [24] ont montré que l'exposition d'un tube était le plus gros facteur de risque associé aux endophtalmies sur drain. Dans notre revue, aucun cas d'endophtalmie n'a été rapporté dans les différentes cohortes, mais quelques cas d'infection ont été rapportés dans la littérature. Karri *et al.* [25] a rapporté un cas de d'endophtalmie, quatre mois après l'implantation du drain, il notait que le tube était exposé à son point de sortie de l'espace sous-conjonctival, favorisant l'infection. Kerr *et al.* [26] ont rapporté trois cas de *blébités* survenues 8, 16 et 24 mois après la chirurgie dont deux ont développé une endophtalmie. On notait une fuite de la bulle dans un seul cas. Deux des patients présentaient des glaucomes uvéitiques et avait donc une corticothérapie locale au long cours pouvant favoriser l'infection. Les trois cas ont pu être pris en charge sans explantation du drain.

L'absence de complication grave dans ces premières études permet tout de même d'encourager à continuer de mener des études sur cette nouvelle technique opératoire pour mieux identifier les critères de sélection des patients qui bénéficieraient le plus du XEN®. En comparant les taux de succès dans les sous-groupes, Widder *et al.* [11] retient que l'implantation d'un XEN® a un meilleur pronostic chez les patients pseudophakes que chez les patients phakes ou ceux ayant bénéficié d'une chirurgie combinée. Ce résultat n'était cependant pas retrouvé dans l'étude de Schlenker *et al.* [14].

Il est nécessaire de mener d'autres études cliniques prospectives contrôlées et randomisées en vue d'évaluer la place de l'implantation du XEN® dans l'algorithme de prise en charge du glaucome à angle ouvert.

Conclusion

L'implant XEN® représente une nouvelle option thérapeutique dans la chirurgie du glaucome. Il paraît efficace pour réduire la PIO et diminuer le nombre de traitements antiglaucomeux dans l'année suivant la chirurgie tout en présentant un profil de sécurité acceptable. Il nécessite néanmoins un suivi postopératoire rapproché et des *needlings* fréquents.

Tableaux et figures :

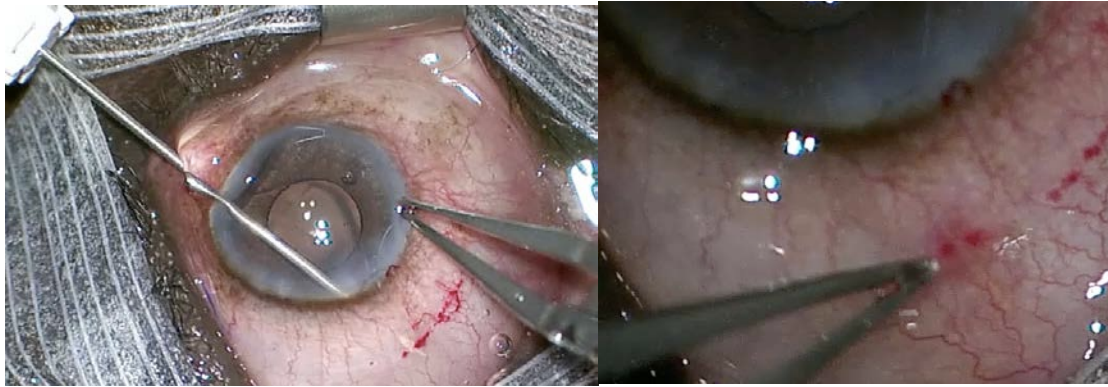


Figure 1 : Photos de l'injection de l'implant XEN®: implant cylindrique hydrophile en gélatine porcine conçu pour créer un nouveau canal au travers de la sclère afin que l'humeur aqueuse puisse s'écouler de la chambre antérieure vers l'espace sous-conjonctival.



Figure 2 : photo de l'injecteur XEN® délivrant l'implant par un abord *ab interno*.

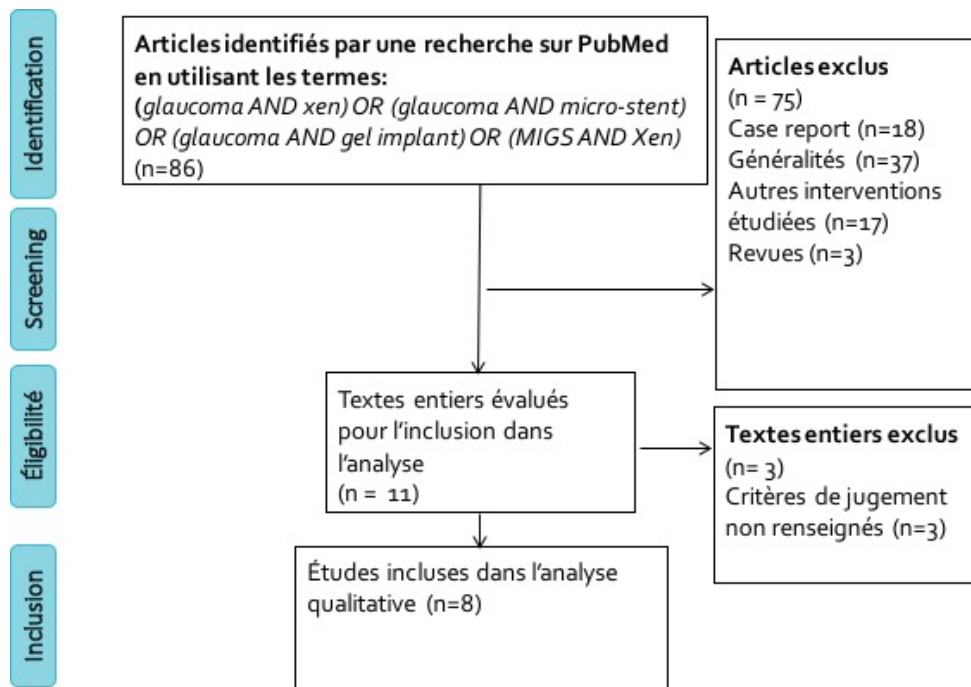


Figure 3 : Flow-chart

	Type d'étude	Suivi moyen (mois)	Yeux N= 958	Patients N= 777	XEN® seul N=677	Pseudo-phakes N=270	Chirurgie combinée N= 278	GPAO	GSAO	ATCD de chirurgie filtrante (%)
Galal et al. 2017	Prospective	12	13	10	3	3	10	13	0	0
Grover et al. 2017	Prospective	12	65	65	65	45	0	57	8	55 (84,6%)
Perez et al. 2016	Prospective	12	30	18	0	0	30	30	-	0
Schlenker et al. 2017	Rétrospective	12	185	159	185	63	0	106	79	0
Widder et al. 2018	Prospective	8,5	233	233	184	139	49	180	53	17 (7,3%)
De Gregorio et al. 2017	Prospective	12	41	33	0	0	41	35	6	1 (2,4%)
Mansouri et al. 2018	Prospective	12	149	113	40	-	109	80	69	0
Hengerer et al. 2017	Rétrospective	14	242	146	200	20	39	117	125	51 (21%)

Tableau 1 : Récapitulatif des différentes études. GPAO : glaucome primitif à angle ouvert ;

GSAO : glaucome secondaire à angle ouvert, ATCD : antécédent

	PIO pré-op	PIO 1 sem	PIO 1 mois	PIO 3 mois	PIO 6 mois	PIO 1 an	Réduction de PIO à 1 an (%)	Nombre de traitements hypotonisants pré-op	Nombre de traitements hypotonisants à 1 an
Galal <i>et al.</i> 2017	16±4	9±5	11±6	12±5	12±4	12±3	25%	1,9±1	0,3±0,49
Grover <i>et al.</i> 2017	25±4	11±4	17±7	17±5	18±7	16±5	36%	3,5±1	1,7±1,5
Perez <i>et al.</i> 2016	21±3	-	13±2	14±2	14±2	14±2	29%	3,07±0,69	0,17±0,65
Schlenker <i>et al.</i> 2017	24	-	-	-	-	13	46%	3 ±1	0±1
Widder <i>et al.</i> 2018	24±7	-	15±7	16±6	15±4	15±5	37%	2,6±1,1	0,2±0,7
De Gregorio <i>et al.</i> 2017	23±3	12±3	15±4	14±3	14±2	13±2	43%	2,6±0,9	0,4±0,8
Mansouri <i>et al.</i> 2018	20±7	-	-	-	-	14±4	31%	1,9±1,3	0,5±0,8
Hengerer <i>et al.</i> 2017	32±9	12,6	15,4	14,6	14,1	14±4	56%	3,13 ±1	0,3±0,7

Évolution de la PIO

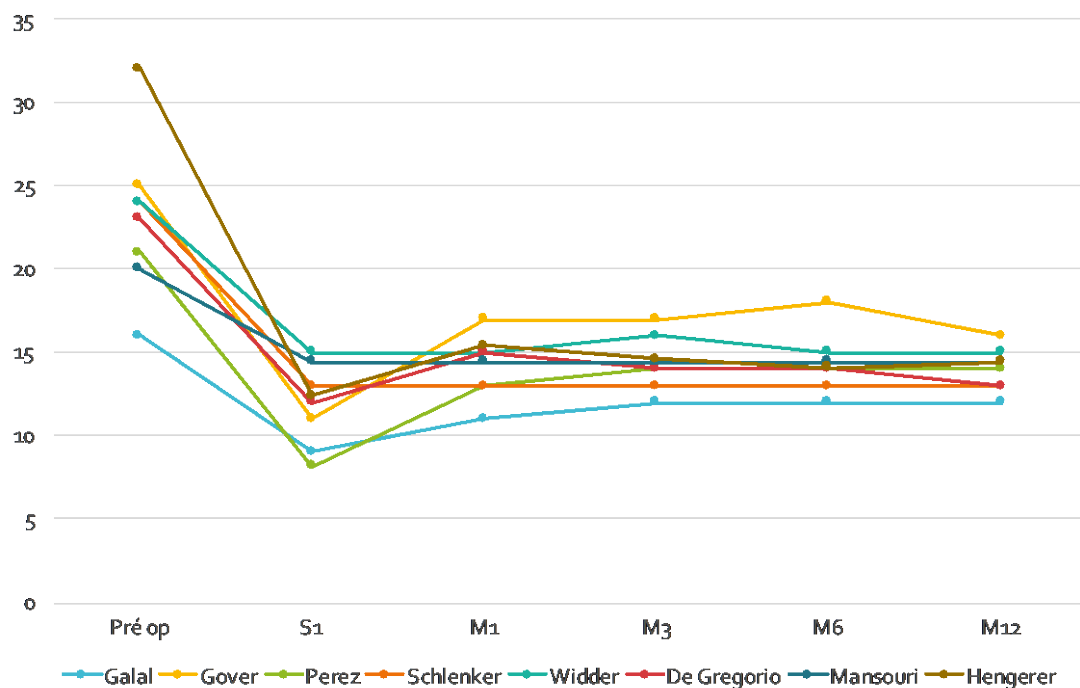


Tableau 2 et Figure 4 : Évolution de la PIO et du nombre de traitements hypotonisants sur 12 mois des différentes études. PIO : pression intraoculaire ; préop : préopératoire ; S : semaine ; M : mois.

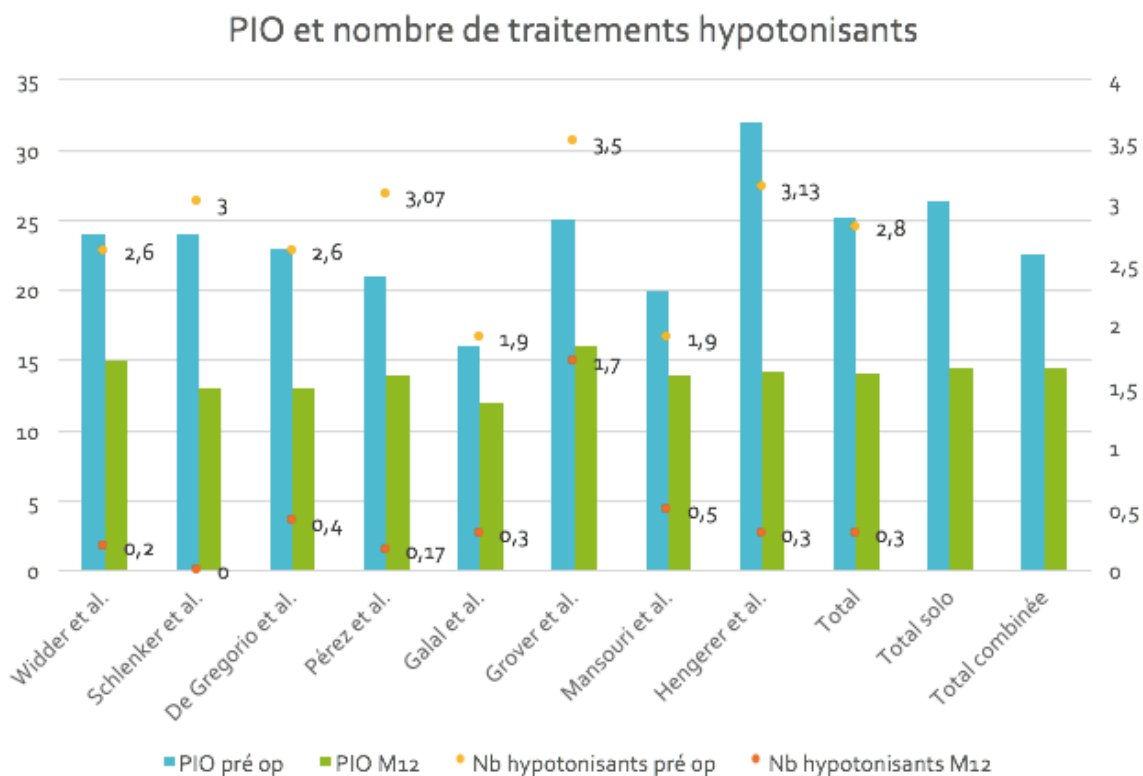


Figure 5 : Pression intraoculaire et nombre moyen de traitements hypotonisants utilisé en préopératoire et à 12 mois dans les différentes études. PIO : pression intraoculaire ; préop : préopératoire ; M12 : au douzième mois ; Nb : nombre.

No. (%)	Galal <i>et al.</i>	Grover <i>et al.</i>	Perez <i>et al.</i>	Schlen- cker <i>et al.</i>	Widder <i>et al.</i>	De Gregorio <i>et al.</i>	Hengerer <i>et al.</i>	Mansouri <i>et al.</i>	Total
Mauvaise localisation nécessitant une réintervention	1 (7,7%)	1 (1,5%)		2 (1,1%)		1 (2,4%)		2 (1,4%)	7 (0,7%)
Reformation de CA		1 (1,5%)		22 (11,9%)	1 (0,4%)		2 (0,8%)		26 (2,7%)
Suture conjonctivale				2 (1,1%)				5 (3,4%)	7 (0,7%)
Needling	4(31%)	21 (32%)		79 (43%)	80 (34%)	1 (2,4%)	67 (28%)	55 (37%)	307 (32%)
Échec nécessitant une nouvelle chirurgie	2 (15%)	8 (%)		19 (10%)	1 (0,4%)	1 (2,4%)	14 (5,8%)	10 (6,7%)	55 (5,7%)

Tableau 3 : Réinterventions et manœuvres postopératoires. CA : chambre antérieure.

Complications No. (%)	Galal <i>et al.</i>	Grover <i>et al.</i>	Perez <i>et al.</i>	Schlenker <i>et al.</i>	Widder <i>et al.</i>	De Gregorio <i>et al.</i>	Hengerer <i>et al.</i>	Mansouri <i>et al.</i>	Total
Seidel		6(9%)		3(1,6%)				2 (1,4%)	11 (1,1%)
Hyphéma post-opératoire		3 (4,6%)		2 (1,1%)	13 (5,6%)			1 (0,7%)	18 (1,9%)
Migration de l'implant		1 (1,5%)			1 (0,4%)	1(2,4%)			3 (0,3%)
Exposition de l'implant	1 (7,7%)	1 (1,5%)		1 (0,5%)	2 (0,9%)				5 (0,5%)
Effet Dellen		1(1,5%)		2(1,1%)					3 (0,3%)
Obstruction de l'implant				1 (0,5%)		1(2,4%)		1 (0,7%)	3 (0,3%)
Hypotonie <6mmHg transitoire (< 1 mois)	2 (15,3%)	16 (24,6%)		3 (1,6%)		1 (2,4%)	9 (3,7%)	1 (0,7%)	32(3,3%)
Décollement choroïdien ou plis	2 (15%)			1 (0,5%)	8 (3,4%)	1 (2,4%)		2 (1,4%)	14 (1,5%)
Maculopathie d'hypotonie				2 (1,1%)				1 (0,7%)	3 (0,3%)
Œdème maculaire		1 (1,5%)			4 (1,7%)			2 (1,4%)	7 (0,7%)
Inflammation de CA		2 (3%)		2 (1,1%)	2 (0,9%)				6 (0,6%)
CA étroite		6 (9,2%)		0	3 (1,3%)		2 (0,8%)		11 (1,1%)
Œdème de cornée > 1 mois		1 (1,5%)							1 (0,1%)
Hémorragie intravitréenne		2 (3%)		2 (1,1%)					4 (0,4%)
Glaucome malin				4 (2,1%)					4 (0,4%)
Décollement de rétine								1 (0,7%)	1 (0,1%)
BAV ≥ 2 lignes à 1 an		4 (6%)						3 (2%)	

Tableau 4 : Complications postopératoires rencontrées.

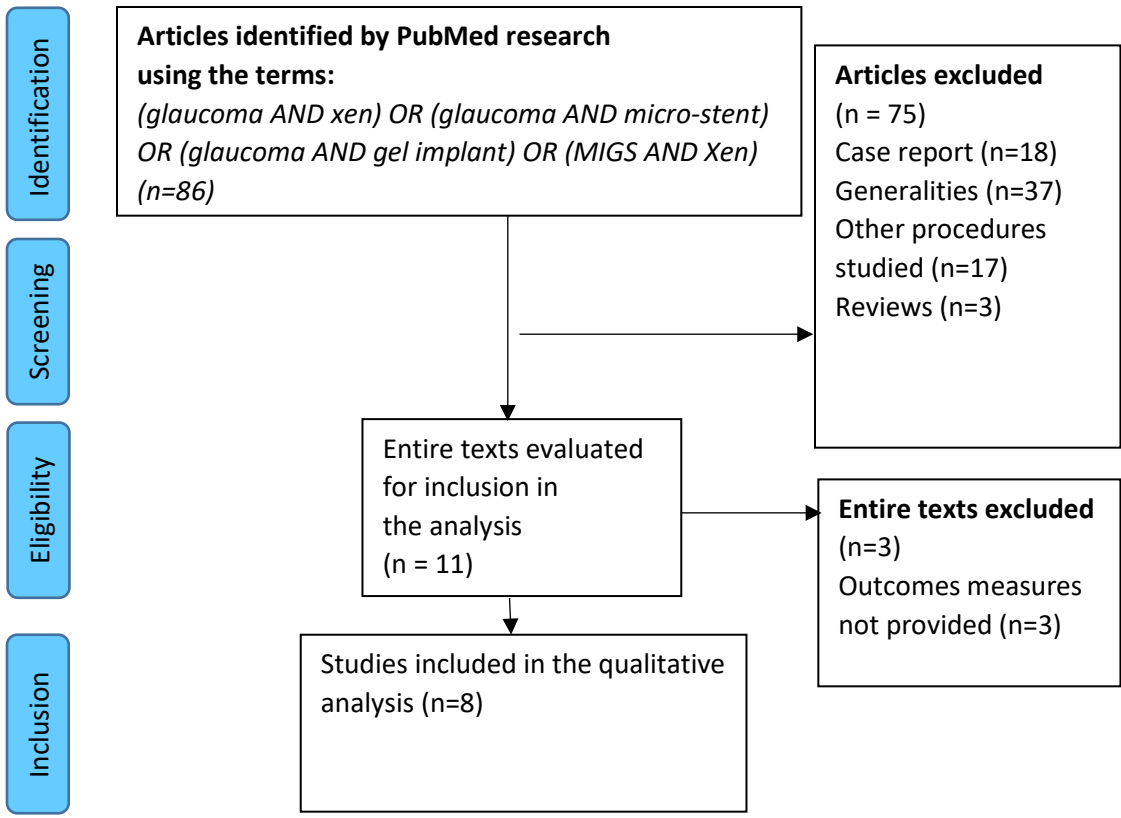
Bibliographie :

- [1] Tham Y-C, Li X, Wong TY, Quigley HA, Aung T, Cheng C-Y. Global prevalence of glaucoma and projections of glaucoma burden through 2040: a systematic review and meta-analysis. *Ophthalmology* 2014;121:2081–90.
- [2] Landers J, Martin K, Sarkies N, Bourne R, Watson P. A twenty-year follow-up study of trabeculectomy: risk factors and outcomes. *Ophthalmology* 2012;119:694–702.
- [3] Hamard P, Lachkar Y. [Non penetrating filtering surgery, evolution and results]. *J Fr Ophtalmol* 2002;25:527–36.
- [4] Hamard P. Open-angle glaucoma and surgical treatment. EMC 2016;Volume 13.
- [5] Gedde SJ, Feuer WJ, Shi W, Lim KS, Barton K, Goyal S, et al. Treatment Outcomes in the Primary Tube Versus Trabeculectomy Study after 1 Year of Follow-up. *Ophthalmology* 2018;125:650–63.
- [6] Kirwan JF, Lockwood AJ, Shah P, Macleod A, Broadway DC, King AJ, et al. Trabeculectomy in the 21st Century: A Multicenter Analysis. *Ophthalmology* 2013;120:2532–9.
- [7] King AJ, Rotchford AP, Alwitry A, Moodie J. Frequency of bleb manipulations after trabeculectomy surgery. *Br J Ophthalmol* 2007;91:873–7.
- [8] Zahid S, Musch DC, Niziol LM, Lichter PR, Collaborative Initial Glaucoma Treatment Study Group. Risk of endophthalmitis and other long-term complications of trabeculectomy in the Collaborative Initial Glaucoma Treatment Study (CIGTS). *Am J Ophthalmol* 2013;155:674–80, 680.
- [9] Richter GM, Coleman AL. Minimally invasive glaucoma surgery: current status and future prospects. *Clin Ophthalmol Auckl NZ* 2016;10:189–206.
- [10] American Glaucoma Society. AGS and FDA MIGS Workshop 2014.
- [11] Widder RA, Dietlein TS, Dinslage S, Kühnrich P, Rennings C, Rössler G. The XEN45 Gel Stent as a minimally invasive procedure in glaucoma surgery: success rates, risk profile, and rates of re-surgery after 261 surgeries. *Graefes Arch Clin Exp Ophthalmol Albrecht Von Graefes Arch Klin Exp Ophthalmol* 2018.
- [12] De Gregorio A, Pedrotti E, Russo L, Morselli S. Minimally invasive combined glaucoma and cataract surgery: clinical results of the smallest ab interno gel stent. *Int Ophthalmol* 2017.

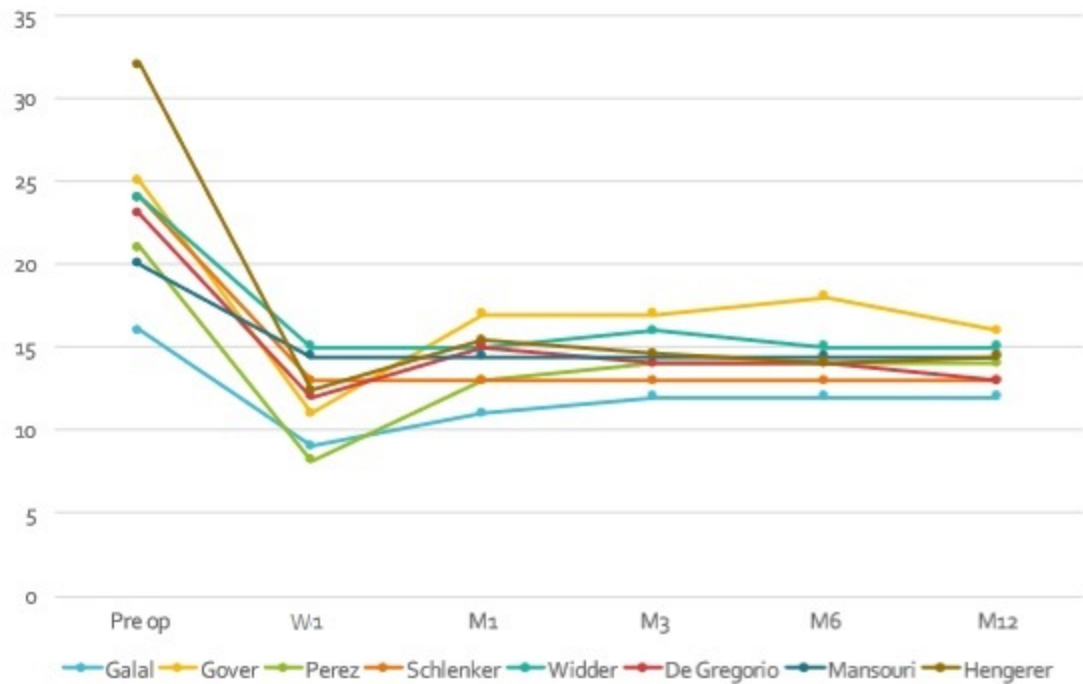
- [13] Pérez-Torregrosa VT, Olate-Pérez Á, Cerdà-Ibáñez M, Gargallo-Benedicto A, Osorio-Alayo V, Barreiro-Rego A, et al. Combined phacoemulsification and XEN45 surgery from a temporal approach and 2 incisions. *Arch Soc Espanola Oftalmol* 2016;91:415–21.
- [14] Schlenker MB, Gulamhusein H, Conrad-Hengerer I, Somers A, Lenzhofer M, Stalmans I, et al. Efficacy, Safety, and Risk Factors for Failure of Standalone Ab Interno Gelatin Microstent Implantation versus Standalone Trabeculectomy. *Ophthalmology* 2017;124:1579–88.
- [15] Galal A, Bilgic A, Eltanamly R, Osman A. XEN Glaucoma Implant with Mitomycin C 1-Year Follow-Up: Result and Complications. *J Ophthalmol* 2017;2017:5457246.
- [16] Grover DS, Flynn WJ, Bashford KP, Lewis RA, Duh Y-J, Nangia RS, et al. Performance and Safety of a New Ab Interno Gelatin Stent in Refractory Glaucoma at 12 Months. *Am J Ophthalmol* 2017;183:25–36.
- [17] Mansouri K, Burgener ND, Bagnoud M, Shaarawy T. A prospective ultrasound biomicroscopy evaluation of changes in anterior segment morphology following laser iridotomy in European eyes. *Eye Lond Engl* 2009;23:2046–51.
- [18] Hengerer FH, Kohnen T, Mueller M, Conrad-Hengerer I. Ab Interno Gel Implant for the Treatment of Glaucoma Patients With or Without Prior Glaucoma Surgery: 1-Year Results. *J Glaucoma* 2017;26:1130–6.
- [19] Mansouri K, Guidotti J, Rao HL, Ouabas A, D'Alessandro E, Roy S, et al. Prospective Evaluation of Standalone XEN Gel Implant and Combined Phacoemulsification-XEN Gel Implant Surgery: 1-Year Results. *J Glaucoma* 2018;27:140–7.
- [20] Cillino S, Di Pace F, Casuccio A, Cillino G, Lodato G. Deep sclerectomy versus trabeculectomy with low-dosage mitomycin C: four-year follow-up. *Ophthalmol J Int Ophthalmol Int J Ophthalmol Z Augenheilkd* 2008;222:81–7.
- [21] Lachkar Y, Neverauskiene J, Jeanteur-Lunel MN, Gracies H, Berkani M, Ecoffet M, et al. Nonpenetrating deep sclerectomy: a 6-year retrospective study. *Eur J Ophthalmol* 2004;14:26–36.
- [22] Lavia C, Dallorto L, Maule M, Ceccarelli M, Fea AM. Minimally-invasive glaucoma surgeries (MIGS) for open angle glaucoma: A systematic review and meta-analysis. *PloS One* 2017;12:e0183142.
- [23] De Gregorio A, Pedrotti E, Stevan G, Bertocello A, Morselli S. XEN glaucoma treatment system in the management of refractory glaucomas: a short review on trial data and potential role in clinical practice. *Clin Ophthalmol Auckl NZ* 2018;12:773–82.
- [24] Gedde SJ, Scott IU, Tabandeh H, Luu KK., Budenz DL, Greenfield DS, et al. Late endophthalmitis associated with glaucoma drainage implants. *Ophthalmology* 2001;108:1323–7.

[25] Karri B, Gupta C, Mathews D. Endophthalmitis Following XEN Stent Exposure. *J Glaucoma* 2018.

[26] Kerr NM, Wang J, Sandhu A, Harasymowycz PJ, Barton K. Ab Interno Gel Implant-associated Bleb-related Infection. *Am J Ophthalmol* 2018;189:96–101.



Change in IOP



IOP and number of glaucoma medications

