



HAL
open science

Angiopathie amyloïde cérébrale et fibrillation atriale : le dilemme des anticoagulants Cerebral amyloid angiopathy and atrial fibrillation: anticoagulant dilemma

Léa Boutitie, Marc Verny, Sonia Alamowitch, Lorène Zerah

► To cite this version:

Léa Boutitie, Marc Verny, Sonia Alamowitch, Lorène Zerah. Angiopathie amyloïde cérébrale et fibrillation atriale : le dilemme des anticoagulants Cerebral amyloid angiopathy and atrial fibrillation: anticoagulant dilemma. *Gériatrie et psychologie & neuropsychiatrie du vieillissement*, 2023, 10.1684/pnv.2023.1076 . hal-04211089

HAL Id: hal-04211089

<https://hal.sorbonne-universite.fr/hal-04211089>

Submitted on 19 Sep 2023

HAL is a multi-disciplinary open access archive for the deposit and dissemination of scientific research documents, whether they are published or not. The documents may come from teaching and research institutions in France or abroad, or from public or private research centers.

L'archive ouverte pluridisciplinaire **HAL**, est destinée au dépôt et à la diffusion de documents scientifiques de niveau recherche, publiés ou non, émanant des établissements d'enseignement et de recherche français ou étrangers, des laboratoires publics ou privés.

Angiopathie amyloïde cérébrale et fibrillation atriale : le dilemme des anticoagulants

Cerebral amyloid angiopathy and atrial fibrillation: anticoagulant dilemma

Léa Boutitie (1), Marc Verny (1,2), Sonia Alamowitch (3,4), Lorène Zerah (1,5)

(1) Assistance Publique-Hôpitaux de Paris (AP-HP), Hôpital Pitié-Salpêtrière, Département de Gériatrie, Paris, France.

(2) Sorbonne Université, Team Neuronal Cell Biology and Pathology, UMR CNRS 8256, Paris, France.

(3) STARE team, iCRIN, Institut du Cerveau et de la Moelle épinière, ICM, Paris, France.

(4) Assistance Publique-Hôpitaux de Paris (AP-HP), Hôpital Pitié-Salpêtrière, Urgences Cérébro-Vasculaires, Paris, France.

(5) Sorbonne Université, INSERM, Institut Pierre Louis d'Épidémiologie et de Santé Publique, Paris, France.

Corresponding author :

Dr Lorène Zerah, Department of Geriatric Medicine, Hôpital la Pitié-Salpêtrière, 47-83 Bd de l'Hôpital, 75013 Paris, France. Email: lorene.zerah@aphp.fr

ORCID no: 0000-0002-3474-2200

Lien d'intérêt : aucun (pour tous les auteurs)

Mots clés en français : angiopathie amyloïde cérébrale, fibrillation atriale, hémorragie cérébrale, anticoagulation, personne âgée.

Key words: cerebral amyloid angiopathy, atrial fibrillation, cerebral hemorrhage, anticoagulants, older patients.

Points clés:

- L'absence de consensus reposant sur des données scientifiques solides augmente les craintes de mise en route d'une anticoagulation efficace lors de la coexistence d'une fibrillation atriale et d'une angiopathie amyloïde cérébrale.
- L'angiopathie amyloïde cérébrale peut s'accompagner d'accidents ischémiques cérébraux.
- Certains phénotypes d'angiopathie amyloïde cérébrale sont beaucoup plus à risque de saignements comme par exemple l'existence de troubles neurologiques focaux transitoires ou une hémosidérose corticale.
- La prise de décision d'une anticoagulation, dans cette situation, nécessite une bonne connaissance (1) des risques ischémiques en lien avec la fibrillation atriale, (2) des risques hémorragiques en lien avec l'angiopathie amyloïde cérébrale, (3) des particularités gériatriques et relève de Réunion de Concertation Pluridisciplinaire (cardiologues, neurologues, hémostasiens, gériatres...).
- La réduction de risque de saignement intracrânien avec les anticoagulants oraux directs versus les anti-vitamines K est une avancée importante dans la prise en charge de ces patients en association avec un contrôle strict tensionnel.

Résumé

L'angiopathie amyloïde cérébrale et la fibrillation atriale sont deux pathologies fréquentes chez le patient âgé, entraînant un dilemme thérapeutique : rapport bénéfice risque de l'anticoagulation au long cours (risque cardio-embolique de la fibrillation atriale et risque d'hémorragie cérébrale de l'angiopathie amyloïde). Il n'existe pas de consensus, et il convient de discuter, au cours d'une concertation pluridisciplinaire, de la meilleure stratégie thérapeutique à adopter à partir de 4 questions : (1) estimation du risque d'hémorragie cérébrale sans anticoagulation, (2) estimation du risque d'accident ischémique cérébral sans anticoagulation, (3) estimation de l'augmentation du risque d'hémorragie cérébrale avec l'anticoagulation, (4) estimation de la réduction du risque d'accident ischémique cérébral avec l'anticoagulation, en pondérant sur le risque de séquelles après une hémorragie cérébrale ou un accident ischémique cérébral. Il apparaît qu'il existe différents phénotypes d'angiopathie amyloïde cérébrale, certains bien plus à risque d'hémorragie cérébrale que d'autres et contre-indiquant les anticoagulants : l'hémorragie corticale (en particulier disséminée) et les déficits neurologique focaux transitoires. En cas d'introduction d'une anticoagulation, les anticoagulants oraux directs sont à privilégier (moindre risque d'hémorragie cérébrale par rapport aux AVK) avec une surveillance au minimum tous les 6 – 12 mois clinique et radiologique. En cas de contre-indication aux anticoagulants, une fermeture de l'auricule peut se discuter.

Abstract

Cerebral amyloid angiopathy and atrial fibrillation are two frequent comorbidities in older patients, leading to a therapeutic dilemma on the risk-benefit ratio of long-term anticoagulation. These patients both have a risk of cardioembolic complications due to atrial fibrillation, and a risk of cerebral haemorrhage from cerebral amyloid angiopathy. Since there is no therapeutic consensus, the best therapeutic strategy should be discussed during a multidisciplinary staff, based on four risk estimations: (1) the baseline risk of intracerebral haemorrhage without anticoagulation, (2) the risk of ischaemic stroke without anticoagulation, (3) the expected increase of intracerebral haemorrhage with anticoagulation, (4) the expected reduction in ischaemic stroke risk with anticoagulation. The risk of intracerebral haemorrhage varies according to cerebral amyloid angiopathy phenotype. Patients with transient neurological episode or cortical superficial siderosis have the highest risk of intracerebral haemorrhage. Direct oral anticoagulant should be preferred to vitamin K antagonists, as the risk of intracerebral haemorrhage is lower with direct oral anticoagulants. If anticoagulation is introduced, a close clinical and radiological monitoring should be performed every 6 – 12 months minimum. If it has been decided not to anticoagulate, left atrial appendage occlusion should be proposed. In all situations, close blood pressure control is essential to reduce the risk of intracerebral haemorrhage.

Introduction

L'angiopathie amyloïde cérébrale (AAC) est une maladie fréquente dans la population âgée (25% sur des séries autopsiques de patients ≥ 70 ans), dont la prévalence ne cesse d'augmenter avec l'âge [1]. C'est une maladie cérébro-vasculaire qui, par sa physiopathologie, est à risque majeur d'hémorragie [2]. Le diagnostic est basé sur les critères de Boston modifiés anatomopathologiques, cliniques et / ou radiologiques (IRM) [3], dont la dernière version 2.0 a été publiée en 2022 [4].

La fibrillation atriale non valvulaire (FA) est elle aussi une pathologie fréquente chez les personnes âgées (prévalence estimée à 10% après 80 ans [5]) avec un risque cardio-embolique, notamment cérébral, important et justifiant l'introduction d'une anticoagulation curative au long cours.

Il est donc fréquent, en tant que professionnel de la santé ayant à prendre en charge des patients âgés, d'être confronté à un patient souffrant de ces 2 pathologies simultanément, avec la question complexe sous-jacente de la gestion des anticoagulants chez ces patients (sur-risque hémorragique en cas d'introduction, risque cardio-embolique en cas de non prescription). A titre d'exemple, un tiers des patients présentant une AAC ont ou auront une indication à une anticoagulation curative, majoritairement pour de la FA [6].

Notre objectif principal est de proposer les grandes lignes directrices existantes à ce jour pour la gestion des traitements anticoagulants oraux (poursuite ou arrêt, dosage, durée de la prescription) chez les patients âgés (≥ 75 ans) atteints d'AAC et de FA.

Angiopathie amyloïde cérébrale

L'AAC est une maladie cérébro-vasculaire complexe caractérisée par des dépôts de peptides bêta-amyloïdes dans la media et l'adventice des vaisseaux du cortex cérébral et des leptoméninges [2]. Ces dépôts s'associent à une vasculopathie prédisposant les petits

vaisseaux à la rupture (saignement) et pourrait être à l'origine de phénomènes ischémiques. C'est la première cause d'hématome lobaire intracérébral et un facteur de risque indépendant de déclin cognitif associé à l'âge [4].

Diagnostic

Le diagnostic d'AAC est basé sur les critères de Boston dans leur version 2.0 modifiés en 2022 [4], présentés dans la **table 1** et proposés à partir de données issues d'une étude rétrospective multicentrique (Nord-américaine et Européenne). Ils différencient le diagnostic d'AAC avérée, à probable avec preuve histologique, à probable seul ou à possible. Le diagnostic de certitude repose sur l'analyse neuro-pathologique du cerveau en post-mortem (angiopathie amyloïde cérébrale avérée). Les autres critères, détaillés dans la **table 1**, intègrent des données cliniques (âge \geq 50 ans, hémorragie cérébrale, épisodes neurologiques focaux transitoires, déclin cognitif) à des données d'imagerie cérébrale par imagerie par résonance magnétique (IRM) (lésion(s) hémorragique(s), atteinte non-hémorragique de la substance blanche). Actuellement, la sensibilité et la spécificité pour l'AAC probable et possible seraient respectivement de 79.8 % et 85% pour l'une, de 91.8% et 62.2 % pour l'autre [4]. Un des objectifs de cette nouvelle version 2.0 des critères de diagnostic de Boston, en incluant notamment des événements hémorragiques de façon plus large (hémorragie sous-arachnoïdienne ou hémosidérose corticale seules) et des atteintes caractéristiques non-hémorragiques de la substance blanche visibles à l'IRM (hypersignaux de la substance blanche sous forme de lésions multifocales, élargissement des espaces périvasculaires, criblures des centres semi-ovales) ou micro infarctus corticaux [4,7], est d'augmenter le nombre de vrais positifs sans augmenter de façon significative les faux positifs. Ces critères doivent être validés en vie réelle, dans des populations plus larges.

Risque hémorragique cérébral

Le risque de saignement cérébral chez les patients âgés atteints d'AAC est important, estimé à 5% par an en cas de présence des micro saignements [8], alors qu'il est de 0.025% pour la population générale [9] et d'environ 2% pour les patients hypertendus [10].

Néanmoins, il est aujourd'hui montré qu'il existe plusieurs phénotypes de patients souffrants d'AAC avec des risques de saignements cérébraux différents [11–16] détaillés dans la **table 2**. Cliniquement, le fait d'avoir présenté un ou plusieurs épisodes de troubles neurologiques focaux transitoires est un risque majeur de saignement intracérébral à court terme (45% dans l'année) [11,12]. Ces épisodes sont encore trop souvent diagnostiqués à tort comme des accidents ischémiques transitoires (avec le risque inhérent chez ces patients à une prescription inappropriée d'antithrombotique). Ils se manifestent le plus souvent par des symptômes positifs (paresthésies étendues de type "aura"/phénomènes visuels positifs ou secousses des membres), plus rarement par des symptômes négatifs déficitaires (faiblesse des membres, dysphasie ou perte de vision de type "accident ischémique transitoire" à apparition soudaine). Ils durent en général quelques minutes, pouvant aller jusqu'à une trentaine de minutes [11]. Ces troubles transitoires sont associés aux lésions d'hémosidérose corticale ou d'hémorragie sous-arachnoïdienne [12]. La physiopathologie de ces phénomènes est mal connue, mais on suppose qu'il existe de possibles dépolarisations corticales. Sur l'imagerie cérébrale (IRM cérébrale en séquence T2* - écho de gradient – SWAN), l'hémosidérose corticale est apparue comme un marqueur de risque fort d'hémorragie cérébrale [17], en particulier l'hémosidérose corticale disséminée [13]. Le nombre de microbleeds [18], mais aussi l'évolution au cours du temps sont également des facteurs de risque d'hémorragie cérébrale [14–16]. Enfin, les patients porteurs d'allèles $\epsilon 4$ et $\epsilon 2$ de l'apolipoprotéine E sont plus à risque d'hémorragie cérébrale [19].

Principes de prise en charge

Il n'existe actuellement pas de traitement curatif de l'AAC et la prise en charge repose sur les recommandations de prévention primaire ou secondaire des hémorragies cérébrales. La réduction du risque hémorragique dans l'AAC se fait, en partie, par le contrôle des facteurs de risque cardio-vasculaires. C'est la réduction de la pression artérielle qui constitue le point crucial de la prise en charge, idéalement < 120/80 mmHg [20–22] tout en restant très attentif au risque d'hypotension orthostatique dans la population âgée. Il a été montré que la réduction de la pression artérielle réduisait le risque de récurrence de 77% pour un hématome lobaire dans un contexte d'AAC [20]. Un autre aspect important est la gestion adéquate des traitements antithrombotiques (anticoagulants et antiagrégants plaquettaires).

Fibrillation atriale

La FA est une arythmie cardiaque supraventriculaire caractérisée par une activité atriale non coordonnée et très rapide ayant pour conséquence un risque d'insuffisance cardiaque aiguë et un risque cardio-embolique. Dans la population générale de plus de 60 ans, la prévalence de la FA est estimée à 1 % [23], augmentant avec l'âge pour atteindre 10% après 80 ans [5].

Risque cardio-embolique et hémorragique

La FA s'accompagne d'un risque cardio-embolique, en particulier d'accident ischémique cérébral (AIC) qu'il convient d'estimer, selon les recommandations internationales [24], par le score CHA2DS2-VASC : insuffisance cardiaque (1 point), hypertension artérielle (1 point), âge ≥ 75 ans (2 points), diabète (1 point), antécédent d'AIC (2 point), antécédent de maladie vasculaire (1 point), sexe féminin (1 point), âge compris entre 65-74 ans (1 point). Un CHA2DS2-VASC ≥ 2 (donc par définition toute personne âgée de 75 ans ou plus) est une indication formelle à une anticoagulation curative au long cours car corrélé au risque d'AIC allant de 2.5 à 14.4 % pour des scores respectivement de 2 à 9 [25].

En parallèle, il est recommandé d'évaluer le risque hémorragique, même si cela ne contre-indique pas l'introduction d'une anticoagulation efficace [5]. La difficulté pour le praticien réside dans le fait que ce risque se base en grande partie sur les mêmes facteurs de risque que ceux intégrés dans les scores de risques ischémiques. Le plus connu est le score du HAS BLED, prenant en compte les antécédents d'hypertension artérielle, d'accident vasculaire cérébral qu'il soit ischémique ou hémorragique, les anomalies de la fonction rénale ou hépatique, les INR instables, l'âge > 65 ans et la prise de traitements antithrombotiques ou d'alcool. Une autre façon d'évaluer le risque hémorragique a été proposé par la société Européennes de Cardiologie, en différenciant les facteurs de risques non modifiables (l'âge > 65 ans, l'antécédent de saignement important, l'insuffisance rénale chronique sévère, l'insuffisance hépatique sévère, le cancer, les facteurs génétiques, l'antécédent d'AIC ou de maladie des petits vaisseaux, le diabète et le déclin cognitif) aux facteurs de risque modifiables (l'hypertension artérielle, la prise d'alcool excessive, la non adhérence aux anticoagulants, le relais anticoagulants, le contrôle de l'INR, le choix approprié de l'anticoagulant, et la comédication anticoagulants/antiagrégants plaquettaires) ou potentiellement modifiables (fragilité, risque de chute, anémie, thrombopénie, clairance < 60 ml/min) [5].

Anticoagulation curative

L'anticoagulation curative permet une réduction du risque cardio-embolique lié à la FA de 62 % par rapport au placebo [26]. Jusqu'à 2008, il n'existait qu'une classe d'anticoagulation orale curative : les anti-vitamines K (AVK). En 2008 sont apparus les anticoagulants oraux directs (AOD) (antiXa : Apixaban et Rivaroxaban, et antiIIA : Dabigatran) ayant une autorisation de mise sur le marché pour le traitement préventif de l'accident cardio-embolique dans la FA non valvulaire depuis 2012-2013 en France.

Ces AOD ont une efficacité similaire à celle des AVK [27] dans la prévention de l'AIC mais avec une réduction du risque d'hémorragie cérébrale par rapport aux AVK (RR 0.48 95% IC 0.39-0.59) chez les patients de plus de 65 ans, y compris dans la population âgée et très âgée. [28]. Ils ont par ailleurs l'avantage de ne pas nécessiter, en pratique courante, de suivi biologique régulier (comme l'INR pour les AVK), les doses étant définies en fonction de l'âge, du débit de filtration glomérulaire et/ou du poids selon les molécules. Les recommandations internationales [5] les préconisent en 1ère intention sauf contre-indication (valve mécanique, DFG très altéré en particulier).

Par ailleurs, une étude observationnelle récente de bonne qualité méthodologique retrouvait que l'Apixaban serait à moindre risque hémorragique (incluant le risque cérébral) que les autres AOD, tout en protégeant davantage des accidents cardio-emboliques [29]. Sa posologie est de 5 mg matin et soir, diminuée à 2,5 mg matin et soir s'il existe 2 des 3 critères suivants : âge \geq 80 ans, créatinine $>$ 133 $\mu\text{mol/L}$ et poids $<$ 60 kg.

Dilemme des anticoagulants oraux chez les patients atteints de FA et d'AAC

A travers les rappels ci-dessus, on comprend que le prescripteur, dans cette situation clinique, est face à un dilemme : prescrire des anticoagulants oraux pour prévenir le risque cardio-embolique de la FA mais en introduisant un sur-risque d'hémorragie cérébrale, ou ne pas prescrire d'anticoagulation curative pour limiter le risque d'hémorragie cérébrale au détriment du risque cardio-embolique. Il n'y a aujourd'hui pas de réponse consensuelle, notamment du fait de l'absence de preuves scientifiques (evidence base medicine). Les essais principaux des AOD vs Warfarine, ayant démontré une efficacité des AOD pour la prévention des AIC chez les patients avec FA, ont exclu les patients avec antécédent d'hémorragie cérébrale [30–32]. Dans l'essai SoSTART (Start and STop Anticoagulants Randomised Trial) [33], essai pilote de non infériorité ouvert contrôlé randomisé multicentrique au Royaume

Uni, ayant pour objectif d'évaluer l'introduction (reprise) ou arrêt (non reprise) des anticoagulants oraux sur le risque de récurrence hémorragique chez des adultes ayant une FA avec un score CHA2DS2-VASC ≥ 2 et ayant survécu à 24H d'une hémorragie cérébrale spontanée (avec ou sans traitement antithrombotique), 203 participants avec une médiane d'âge de 79 ans ont été inclus entre Mars 2018 et Février 2020. La reprise des anticoagulants n'a pas montré de différence significative sur le risque hémorragique ou ischémique. Élément intéressant, 36% des patients avaient un hématome lobaire et dans le sous-groupe des patients ayant eu une relecture de leur IRM cérébrale (N = 112), 32% avaient un diagnostic d'AAC probable (analyse en sous-groupe non présentée). Dans l'essai APACHE-AF [34], essai de phase 2 ouvert contrôlé randomisé au Pays Bas, 101 patients souffrant d'une FA avec un score CHA2DS2-VASC ≥ 2 et ayant survécu à une hémorragie cérébrale sous anticoagulant ont été randomisé pour recevoir un AOD (Apixaban) ou pour éviter l'anticoagulation. La médiane d'âge était aussi élevée (78 ans) et 28% des patients présentaient un hématome lobaire. Là encore, la reprise d'une anticoagulation n'a pas montré de bénéfice sur le risque vasculaire (AIC ou décès de cause vasculaire) avec une incidence annuelle d'environ 12% quel que soit le bras de randomisation, $p = 0.9$, ni sur le risque hémorragique. Plusieurs études sont actuellement en cours pour recueillir davantage d'« evidence based medicine », comme le soulignait une très récente revue Cochrane de 2023 [35]. Cette revue concluait que bien qu'il y ait une réduction des événements cardiovasculaires après la reprise d'une anticoagulation curative chez des patients ayant une FA et ayant fait une hémorragie intracrânienne, les estimations regroupées étaient imprécises et les certitudes des preuves n'étaient que modérée. Il est nécessaire d'avoir davantage d'essais randomisés pour résoudre les grands dilemmes actuels avec notamment la définition de sous-groupes chez qui cette reprise pourrait être bénéfique ou inversement délétère. Certains sont actuellement en cours STATICH [36], A3ICH [37], ASPIRE [38], ENRICH-AF [39]

Dans l'attente de ces résultats, nous proposons des pistes de réflexion discutées au cours de réunions de concertation multidisciplinaires illustrées par deux situations cliniques. Ces réunions de concertation multidisciplinaires, impliquant des neurologues, des cardiologues, des hémostasiens, des gériatres, tendent à se développer pour discuter de façon collégiale de la prise en charge à proposer à ces patients complexes [5]. La stratégie est résumée dans la **figure 1**.

Le gériatre a un rôle important dans cette discussion, en effet, il a une vision globale du patient âgé et assure son suivi. Il évalue aussi bien l'autonomie, que la qualité de vie, les comorbidités (troubles neurocognitifs majeurs associés, insuffisance rénale chronique ...), ou la polymédication en luttant contre la iatrogénie et les interactions médicamenteuses. Il mesure également le risque de chute et met en place des mesures telles que la lutte contre l'hypotension orthostatique (notamment en cas de traitement antihypertenseur), ou encore la rééducation avec kinésithérapeute. Il est important de noter que la présence de chutes n'est pas un élément suffisant pour contre-indiquer la prescription des anticoagulants dans de très nombreux cas.

Situation 1 : présence de microbleeds

Mme G, âgée de 81 ans, veuve, jusqu'à présent autonome, est adressée par son médecin traitant pour évaluation d'une plainte mnésique. Dans ses principaux antécédents, on retrouve une FA permanente anticoagulée depuis 10 ans par Warfarine (sans complication), une cardiopathie ischémique stentée (monotronculaire) en 2020 sous Clopidogrel, Bisoprolol et Atorvastatine (fraction d'éjection conservée), une hypertension artérielle traitée par Ramipril et un diabète sous régime seul. La plainte évolue depuis environ 2 ans associant des troubles attentionnels et oublis quotidiens à des difficultés pour retrouver les noms propres. Depuis quelques mois, les difficultés sont croissantes pour la

gestion des papiers, l'organisation du déroulé de sa journée. L'examen clinique retrouve une patiente en bon état général, poids 72 kg, pas de signe de localisation neurologique, pas de syndrome extrapyramidal. Le bilan biologique est sans particularité (créatinine est à 78 umol/L). L'IRM cérébrale retrouve 12 microbleeds périphériques et postérieurs (pas d'imagerie antérieure) sans autre signe hémorragique, une leucopathie vasculaire marquée, une séquelle ischémique cérébelleuse gauche et une atrophie cortico-sous-corticale. Le compte rendu de l'évaluation conclut : « troubles neurocognitif léger avec une atteinte dyséxécutive sous-corticale au 1^{er} plan dans un contexte de possible AAC, une composante neurodégénérative associée de type maladie d'Alzheimer n'est pas exclue ». La question se pose de savoir quelle attitude adopter vis-à-vis du traitement anticoagulant oral.

La stratégie proposée est d'évaluer, dans cette situation clinique, le rapport bénéfice risque individuel de la poursuite de l'anticoagulation. Ce rapport s'évalue à travers 4 questions : (1) estimation du risque d'hémorragie cérébrale sans anticoagulation, (2) estimation du risque d'AIC sans anticoagulation, (3) estimation de l'augmentation du risque d'hémorragie cérébrale avec l'anticoagulation, (4) estimation de la réduction du risque d'AIC avec l'anticoagulation, en pondérant sur le risque de séquelles après une hémorragie cérébrale ou un AIC.

Chez cette patiente, en lien avec la découverte des microbleeds, le risque d'hémorragie cérébrale à 1 an sans anticoagulation est de 2-3% (**table 2**, [16]). Mais, il a aussi été retrouvé que la présence de microbleeds était associée à un risque absolu de récurrence ischémique plus important que le risque absolu hémorragique chez les patients ayant déjà fait un AIC (or, on retrouve une séquelle ischémique sur son IRM cérébrale) [16]. Par ailleurs, son score CHA2DS2 VASC est à 8 ce qui représente un risque d'AIC dans l'année à 12.6 % [25]. Comme indiqué précédemment, la réduction du risque cardio-embolique pour les patients souffrant d'une FA non valvulaire sous anticoagulation curative (vs placebo) est de 64%, avec

une réduction de moitié du risque d'hémorragie cérébrale sous AOD vs AVK [40,41]. Enfin, 17 à 25% des patients atteints d'hémorragie cérébrale sont vivants et indépendants à 1 an [42] et 20% environ des patients atteints d'AIC lié à la FA sont vivants à 6-12 mois [43].

Au total, devant un risque ischémique largement supérieur au risque hémorragique, il paraît raisonnable de poursuivre une anticoagulation orale curative chez Mme G, en switchant l'AVK pour un AOD à dose adaptée (proposition : Apixaban 5 mg x2/j). A noter, la prescription de l'antiagrégant plaquettaire n'est plus indiquée étant à 2 ans de la pose du stent (arrêt du cumul d'antithrombotique à risque hémorragique majeur) [44] et il est nécessaire d'optimiser la prise en charge des facteurs de risques cardiovasculaires en particulier de l'hypertension artérielle [20,21].

Situation 2 : survenue de troubles neurologiques focaux transitoires

*Discussion en réunion de concertation pluridisciplinaire de la prise en charge de Mme A, âgée de 85 ans, qui souffre d'une FA et d'une AAC. La FA vient d'être diagnostiquée de façon fortuite au cours d'une hospitalisation pour pyélonéphrite aiguë : score de CHA2DS2 VASC à 5 (hypertension artérielle, diabète, sexe féminin, âge). L'angiopathie amyloïde est probable (**table 1**, diagnostic il y a un an devant l'âge, la description de plusieurs épisodes neurologiques focaux transitoires (6 épisodes de courte durée (< 10 min) de dysarthrie, hypoesthésies péri-orale gauches étendues à la main gauche, suivies d'une grande fatigue) et la présence à l'IRM cérébrale d'une hémorragie corticale superficielle disséminée, quelques microbleeds et d'une leucopathie vasculaire importante. Que proposez-vous à Mme A concernant le traitement anticoagulant oral ?*

En reprenant le même raisonnement que précédemment, avec une évaluation individuelle du rapport bénéfice risque, le risque d'hémorragie cérébrale à 1 an sans anticoagulation est de 45% [12] (**table 2**) vs un risque cardio-embolique sans anticoagulation

à 8.4% (24). Il ne paraît pas raisonnable d'introduire une anticoagulation curative chez cette patiente (contre-indication). La fermeture de l'auricule (lieu de 90% des embolies), en alternative à l'anticoagulation, pourrait être discutée et potentiellement proposée à la patiente [5,45,46].

Conclusion

Un tiers des patients présentant une AAC ont une indication à une anticoagulation curative, majoritairement pour de la FA. Une évaluation multidisciplinaire du rapport bénéfice risque du traitement anticoagulant individualisé devrait être réalisée pour chaque patient (évaluation du risque cardio-embolique et du risque hémorragique). Le gériatre a un rôle important dans cette discussion avec une vision globale du patient âgé (autonomie, qualité de vie, polypathologie, polymédication, adhésion et observance) et un suivi régulier. Il s'attache particulièrement à évaluer le risque de chute et la prévention de celles-ci sans contre-indiquer les anticoagulants en cas de chutes à répétition sans évaluation globale.

Au-delà de cette discussion multidisciplinaire, l'avis du patient âgé voire très âgé et de ses proches doit aussi être pris en compte avec la réalisation systématique d'une éducation thérapeutique.

De nombreuses questions restent encore à ce jour en suspens (suivi, surveillance, pronostic, thérapeutique) et les essais thérapeutiques randomisés en cours ou à venir nous donneront des éléments de réponses dans les années à venir.

Légendes :

Table 1: Critères de Boston modifiés version 2.0 pour le diagnostic d'angiopathie amyloïde cérébrale sporadique.

Table 1 : Boston criteria version 2.0 for cerebral amyloid angiopathy diagnosis.

Table 2 : Risque hémorragique en fonction des phénotypes d'angiopathie amyloïde.

Table 2 : Risk of intracerebral haemorrhage according to cerebral amyloid angiopathy phenotype.

Figure 1 : Anticoagulation chez les patients atteints d'angiopathie amyloïde et de fibrillation atriale non valvulaire.

Figure 1 : Anticoagulation in patients with cerebral amyloid angiopathy and atrial fibrillation.

Table 1 : Critères de Boston modifiés version 2.0 pour le diagnostic d'angiopathie amyloïde cérébrale sporadique, d'après [4]

1. Angiopathie amyloïde avérée

Dans les cas d'hémorragie cérébrale spontanée, épisodes neurologiques transitoires focaux, hémorragie sous-arachnoïdienne, déclin cognitif ou troubles neurocognitifs majeurs, pratique d'un examen complet en post-mortem du cerveau montrant :

- Angiopathie amyloïde sévère avec vasculopathie.
- Pas d'autre diagnostic histologique.

2. Angiopathie amyloïde probable avec preuve histologique

Données cliniques et analyse histologique (évacuation d'un hématome ou biopsie corticale) montrant :

- Hémorragie cérébrale spontanée, épisodes neurologiques transitoires focaux, hémorragie sous-arachnoïdienne, déclin cognitif ou troubles neurocognitifs majeurs.

- Certain degré d'angiopathie amyloïde dans les analyses histologiques.

- Pas d'autre diagnostic histologique.

3. Angiopathie amyloïde cérébrale probable

Patients ≥ 50 ans avec des données cliniques et IRM montrant :

- Hémorragie cérébrale spontanée, épisodes neurologiques transitoires focaux, hémorragie sous-arachnoïdienne, déclin cognitif ou troubles neurocognitifs majeurs.

- Au moins 2 des signes hémorragiques strictement lobaires parmi les suivants : lésions en IRM pondérée en T2*, quelle que soit la combinaison : hémorragie cérébrale, microhémorragies cérébrales, foyers de sidérose superficielle corticale ou hémorragie sous-arachnoïdienne de la convexité **ou** une des lésions hémorragiques lobaires et lésion de la

substance blanche caractéristique (élargissement des espaces périvasculaires dans le centre semi-ovale ou hyperintensités de la substance blanche multifocales).

- Pas d'autre lésion hémorragique profonde sur le T2*.

- Pas d'autre cause à ces lésions hémorragiques.

- Lésion hémorragique du cervelet non comptée comme lésion lobaire ou hémorragique profonde.

4. Possible angiopathie amyloïde cérébrale

Patients \geq 50 ans avec des données cliniques et IRM montrant :

- Hémorragie cérébrale spontanée, épisodes neurologiques transitoires focaux, hémorragie sous-arachnoïdienne, déclin cognitif ou troubles neurocognitifs majeurs.

- Pas d'autre cause d'hémorragie.

- Une lésion hémorragique strictement lobaire en T2* parmi hémorragie cérébrale, microhémorragies cérébrales, foyers de sidérose superficielle corticale, hémorragie sous-arachnoïdienne **ou** lésion de la substance blanche caractéristique (élargissement des espaces périvasculaires dans le centre semiovale ou hyperintensités de la substance blanche multifocales).

- Pas d'autre lésion hémorragique profonde sur le T2*

- Pas d'autre cause à ces lésions hémorragiques.

- Lésion hémorragique du cervelet non comptée comme lésion lobaire ou hémorragique profonde.

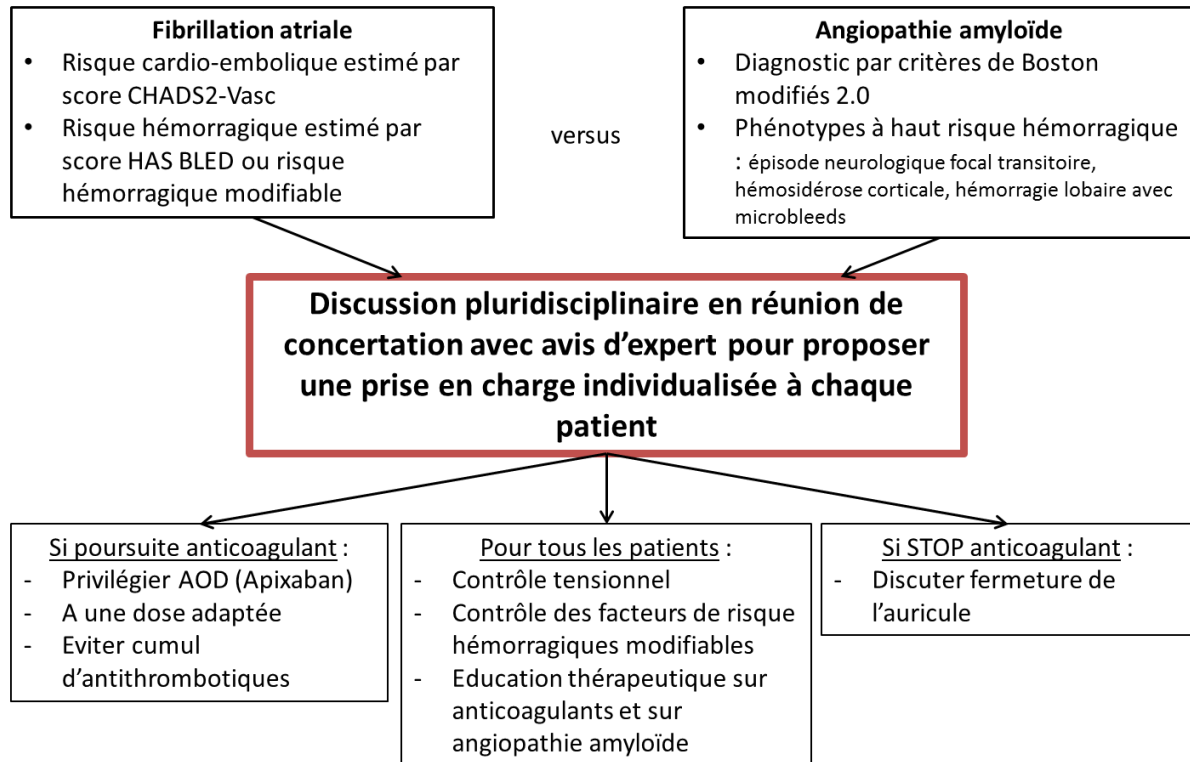
Table 2 : Risque hémorragique en fonction des phénotypes d'angiopathie amyloïde,

d'après [11–16]

Phénotypes	Risque de saignement à 1 an
A haut risque	
Épisode neurologique focal transitoire	44%
Hémosidérose corticale disséminée	12,5%
Hémorragie cérébrale lobaire avec microsaignements	9,9%
Hémosidérose corticale focale	9,1%
A bas risque	
Hémorragie cérébrale lobaire isolée	4-5%
Microsaignement sans autre marqueur d'angiopathie amyloïde	
- ≥ 20	4%
- ≥ 10	3%
- 1-4	1%

Figure 1 : Anticoagulation chez les patients atteints d'angiopathie amyloïde et de fibrillation atriale non valvulaire

Fibrillation atriale et angiopathie amyloïde chez les patients ≥ 75 ans



Bibliographie

1. Reijmer YD, Veluw SJ van, Greenberg SM. Ischemic brain injury in cerebral amyloid angiopathy. *J Cereb Blood Flow Metab* 2016 ; 36 : 40–54.
2. Charidimou A, Gang Q, Werring DJ. Sporadic cerebral amyloid angiopathy revisited: recent insights into pathophysiology and clinical spectrum. *J Neurol Neurosurg Psychiatry* 2012 ; 83 : 124–37.
3. Linn J, Halpin A, Demaerel P, Ruhland J, Giese AD, Dichgans M, *et al.* Prevalence of superficial siderosis in patients with cerebral amyloid angiopathy 2010 ; 5.
4. Charidimou A, Boulouis G, Frosch MP, Baron J-C, Pasi M, Albucher JF, *et al.* The Boston criteria version 2.0 for cerebral amyloid angiopathy: a multicentre, retrospective, MRI–neuropathology diagnostic accuracy study. *Lancet Neurol* 2022 ; 21 : 714–25.
5. Hindricks G, Potpara T, Dagres N, Arbelo E, Bax JJ, Blomström-Lundqvist C, *et al.* 2020 ESC Guidelines for the diagnosis and management of atrial fibrillation developed in collaboration with the European Association for Cardio-Thoracic Surgery (EACTS). *Eur Heart J* 2021 ; 42 : 373–498.
6. Sembill JA, Kuramatsu JB, Schwab S, Huttner HB. Resumption of oral anticoagulation after spontaneous intracerebral hemorrhage. *Neurol Res Pract* 2019 ; 1 : 12.
7. Kozberg MG, Perosa V, Gurol ME, Veluw SJ van. A practical approach to the management of cerebral amyloid angiopathy. *Int J Stroke* 2021 ; 16 : 356–69.
8. Etten ES van, Auriel E, Haley KE, Ayres AM, Vashkevich A, Schwab KM, *et al.* Incidence of Symptomatic Hemorrhage in Patients With Lobar Microbleeds. *Stroke* 2014 ; 45 : 2280–5.
9. Asch CJ van, Luitse MJ, Rinkel GJ, Tweel I van der, Algra A, Klijn CJ. Incidence, case fatality, and functional outcome of intracerebral haemorrhage over time, according to age, sex, and ethnic origin: a systematic review and meta-analysis. *Lancet Neurol* 2010 ; 9 : 167–76.
10. Haley KE, Greenberg SM, Gurol ME. Cerebral Microbleeds and Macrobleeds: Should They Influence Our Recommendations for Antithrombotic Therapies? *Curr Cardiol Rep* 2013 ; 15 : 425.
11. Charidimou A, Peeters A, Fox Z, Gregoire SM, Vandermeeren Y, Laloux P, *et al.* Spectrum of Transient Focal Neurological Episodes in Cerebral Amyloid Angiopathy: Multicentre Magnetic Resonance Imaging Cohort Study and Meta-Analysis. *Stroke* 2012 ; 43 : 2324–30.
12. Charidimou A, Linn J, Vernooij MW, Opherk C, Akoudad S, Baron J-C, *et al.* Cortical superficial siderosis: detection and clinical significance in cerebral amyloid angiopathy and related conditions. *Brain* 2015 ; 138 : 2126–39.
13. Charidimou A, Zonneveld HI, Shams S, Kantarci K, Shoamanesh A, Hilal S, *et al.* APOE and cortical superficial siderosis in CAA: Meta-analysis and potential mechanisms. *Neurology* 2019 ; 93 : e358–71.

14. Charidimou A, Imaizumi T, Moulin S, Biffi A, Samarasekera N, Yakushiji Y, *et al.* Brain hemorrhage recurrence, small vessel disease type, and cerebral microbleeds: A meta-analysis. *Neurology* 2017 ; 89 : 820–9.
15. Charidimou A, Boulouis G, Roongpiboonsopit D, Auriel E, Pasi M, Haley K, *et al.* Cortical superficial siderosis multifocality in cerebral amyloid angiopathy: A prospective study. *Neurology* 2017 ; 89 : 2128–35.
16. Wilson D, Ambler G, Lee K-J, Lim J-S, Shiozawa M, Koga M, *et al.* Cerebral microbleeds and stroke risk after ischaemic stroke or transient ischaemic attack: a pooled analysis of individual patient data from cohort studies. *Lancet Neurol* 2019 ; 18 : 653–65.
17. Pongpitakmetha T, Fotiadis P, Pasi M, Boulouis G, Xiong L, Warren AD, *et al.* Cortical superficial siderosis progression in cerebral amyloid angiopathy: Prospective MRI study. *Neurology* 2020 ; 94 : e1853–65.
18. Akoudad S, Portegies MLP, Koudstaal PJ, Hofman A, Lugt A van der, Ikram MA, *et al.* Cerebral Microbleeds Are Associated With an Increased Risk of Stroke: The Rotterdam Study. *Circulation* 2015 ; 132 : 509–16.
19. O’Donnell HC, Rosand J, Knudsen KA, Furie KL, Segal AZ, Chiu RI, *et al.* Apolipoprotein E Genotype and the Risk of Recurrent Lobar Intracerebral Hemorrhage. *N Engl J Med* 2000 ; 342 : 240–5.
20. Arima H, Tzourio C, Anderson C, Woodward M, Bousser M-G, MacMahon S, *et al.* Effects of Perindopril-Based Lowering of Blood Pressure on Intracerebral Hemorrhage Related to Amyloid Angiopathy: The PROGRESS Trial. *Stroke* 2010 ; 41 : 394–6.
21. Li W, Jin C, Vaidya A, Wu Y, Rexrode K, Zheng X, *et al.* Blood Pressure Trajectories and the Risk of Intracerebral Hemorrhage and Cerebral Infarction: A Prospective Study. *Hypertension* 2017 ; 70 : 508–14.
22. Ziff OJ, Banerjee G, Ambler G, Werring DJ. Statins and the risk of intracerebral haemorrhage in patients with stroke: systematic review and meta-analysis. *J Neurol Neurosurg Psychiatry* 2019 ; 90 : 75–83.
23. Go AS, Hylek EM, Phillips KA, Chang Y, Henault LE, Selby JV, *et al.* Prevalence of Diagnosed Atrial Fibrillation in Adults: National Implications for Rhythm Management and Stroke Prevention: the AnTicoagulation and Risk Factors In Atrial Fibrillation (ATRIA) Study. *JAMA* 2001 ; 285 : 2370.
24. Developed with the special contribution of the European Heart Rhythm Association (EHRA), Endorsed by the European Association for Cardio-Thoracic Surgery (EACTS), Authors/Task Force Members, Camm AJ, Kirchhof P, Lip GYH, *et al.* Guidelines for the management of atrial fibrillation: The Task Force for the Management of Atrial Fibrillation of the European Society of Cardiology (ESC). *Eur Heart J* 2010 ; 31 : 2369–429.
25. Friberg L, Rosenqvist M, Lip GYH. Evaluation of risk stratification schemes for ischaemic stroke and bleeding in 182 678 patients with atrial fibrillation: the Swedish Atrial Fibrillation cohort study. *Eur Heart J* 2012 ; 33 : 1500–10.

26. Hart RG, Benavente O, McBride R, Pearce LA. Antithrombotic Therapy To Prevent Stroke in Patients with Atrial Fibrillation n.d. ; 10.
27. Lip GYH, Edwards SJ. Stroke prevention with aspirin, warfarin and ximelagatran in patients with non-valvular atrial fibrillation: A systematic review and meta-analysis. *Thromb Res* 2006 ; 118 : 321–33.
28. Ruff CT, Giugliano RP, Braunwald E, Hoffman EB, Deenadayalu N, Ezekowitz MD, *et al.* Comparison of the efficacy and safety of new oral anticoagulants with warfarin in patients with atrial fibrillation: a meta-analysis of randomised trials. *The Lancet* 2014 ; 383 : 955–62.
29. Ray WA, Chung CP, Stein CM, Smalley W, Zimmerman E, Dupont WD, *et al.* Association of Rivaroxaban vs Apixaban With Major Ischemic or Hemorrhagic Events in Patients With Atrial Fibrillation. *JAMA* 2021 ; 326 : 2395.
30. Connolly SJ, Ezekowitz MD, Yusuf S, Eikelboom J, Oldgren J, Parekh A, *et al.* Dabigatran versus warfarin in patients with atrial fibrillation. *N Engl J Med* 2009 ; 361 : 1139–51.
31. Granger CB, Alexander JH, McMurray JJV, Lopes RD, Hylek EM, Hanna M, *et al.* Apixaban versus warfarin in patients with atrial fibrillation. *N Engl J Med* 2011 ; 365 : 981–92.
32. Patel MR, Mahaffey KW, Garg J, Pan G, Singer DE, Hacke W, *et al.* Rivaroxaban versus warfarin in nonvalvular atrial fibrillation. *N Engl J Med* 2011 ; 365 : 883–91.
33. Al-Shahi Salman R, Keerie C, Stephen J, Lewis S, Norrie J, Dennis MS, *et al.* Effects of oral anticoagulation for atrial fibrillation after spontaneous intracranial haemorrhage in the UK: a randomised, open-label, assessor-masked, pilot-phase, non-inferiority trial. *Lancet Neurol* 2021 ; 20 : 842–53.
34. Schreuder FHBM, Nieuwenhuizen KM van, Hofmeijer J, Vermeer SE, Kerkhoff H, Zock E, *et al.* Apixaban versus no anticoagulation after anticoagulation-associated intracerebral haemorrhage in patients with atrial fibrillation in the Netherlands (APACHE-AF): a randomised, open-label, phase 2 trial. *Lancet Neurol* 2021 ; 20 : 907–16.
35. Cochrane A, Chen C, Stephen J, Rønning OM, Anderson CS, Hankey GJ, *et al.* Antithrombotic treatment after stroke due to intracerebral haemorrhage. *Cochrane Database Syst Rev* 2023 ; 2023.
36. Wyller TB. *Study of Antithrombotic Treatment After IntraCerebral Haemorrhage*. clinicaltrials.gov, 2022.
37. University Hospital, Lille. *Avoiding Anticoagulation After IntraCerebral Haemorrhage*. clinicaltrials.gov, 2020.
38. Yale University. *Anticoagulation in Intracerebral Hemorrhage (ICH) Survivors for Stroke Prevention and Recovery*. clinicaltrials.gov, 2023.
39. Population Health Research Institute. *EdoxabaN foR IntraCranial Hemorrhage Survivors With Atrial Fibrillation (ENRICH-AF)*. clinicaltrials.gov, 2023.

40. Kelly J. New horizons: managing antithrombotic dilemmas in patients with cerebral amyloid angiopathy. *Age Ageing* 2021 ; 50 : 347–55.
41. Kim I-S, Kim H-J, Kim T-H, Uhm J-S, Joung B, Lee M-H, *et al.* Non-vitamin K antagonist oral anticoagulants have better efficacy and equivalent safety compared to warfarin in elderly patients with atrial fibrillation: A systematic review and meta-analysis. *J Cardiol* 2018 ; 72 : 105–12.
42. Poon MTC, Fonville AF, Al-Shahi Salman R. Long-term prognosis after intracerebral haemorrhage: systematic review and meta-analysis. *J Neurol Neurosurg Psychiatry* 2014 ; 85 : 660–7.
43. Wang T, Li B, Gu H, Lou Y, Ning X, Wang J, *et al.* Effect of age on long-term outcomes after stroke with atrial fibrillation: a hospital-based follow-up study in China. *Oncotarget* 2017 ; 8 : 53684–90.
44. Hansen ML, Sørensen R, Clausen MT, Fog-Petersen ML, Raunso J, Gadsbøll N, *et al.* Risk of Bleeding With Single, Dual, or Triple Therapy With Warfarin, Aspirin, and Clopidogrel in Patients With Atrial Fibrillation. *Arch Intern Med* 2010 ; 170.
45. Reddy VY, Doshi SK, Kar S, Gibson DN, Price MJ, Huber K, *et al.* 5-Year Outcomes After Left Atrial Appendage Closure. *J Am Coll Cardiol* 2017 ; 70 : 2964–75.
46. Glikson M, Wolff R, Hindricks G, Mandrola J, Camm AJ, Lip GYH, *et al.* EHRA/EAPCI expert consensus statement on catheter-based left atrial appendage occlusion – an update. *EP Eur* 2020 ; 22 : 184–184.